Maurizio Grande*, Francesco Vitale*, Paolo Pennacchietti*,
Sergio Spinato**, Pierluigi Pelagalli*

Valutazione della perdita ossea marginale crestale negli impianti One Piece: analisi di 26 siti con 12 mesi di follow-up

Scopo: lo scopo dello studio è valutare la stabilità dei tessuti periimplantari nell'impianto One Piece con particolare riferimento al grado di riassorbimento osseo interprossimale.

Materiali e Metodi: sono stati valutati 26 impianti protesizzati a carico immediato, posizionati in 21 pazienti (maschi e femmine) trattati in 4 centri clinici. Gli impianti sono stati caricati immediatamente con corone provvisorie e finalizzati a distanza di 3-6 mesi. Valutazioni radiologiche del riassorbimento periimplantare sono state rilevate a distanza di 6-12 mesi

Risultati: il riassorbimento osseo periimplantare e stato in media di 0,37 mm ± 0,45 a 6 mesi e di 0,58 mm ± 0,62 a 1 anno. La sopravvivenza implantare è risultata a 1 anno del 100%. I pazienti fumatori hanno presentato un maggior riassorbimento osseo periimplantare ($p < 0,05$).

Discussione: i dati ottenuti sono concordi con la Letteratura internazionale, un maggior grado di riassorbimento è stato evidenziato negli impianti posizionati più apicalmente e nei forti fumatori.

Conclusioni: gli impianti One Piece hanno dimostrato una ottima affidabilità clinica e un ridotto riassorbimento osseo mesiale e distale.

Parole chiave: One Piece, Carico immediato, Riassorbimento periimplantare, Valutazione radiografica.

INTRODUZIONE

La stabilità del livello dei tessuti periimplantari è di fondamentale importanza per il mantenimento di un adeguato livello delle papille interprossimali e degli zenith cervicali, influenzando quindi fortemente la componente estetica nei restauri implanto protesici.

Il livello dei tessuti molli è d'altro canto direttamente influenzato dal sostegno fornito dai sottostanti tessuti duri dai quale proviene la vascolarizzazione nutritizia della gengiva periimplantare.

Adell e il suo gruppo[1] hanno osservato un riassorbimento osseo periimplantare precoce attorno a impianti sommersi o non sommersi durante il loro primo anno di messa in funzione, questo fenomeno appare molto complesso e non ancora completamente compreso e valutato.

Numerosi fattori sono stati imputati nella genesi di questo riassorbimento iniziale a volte definito fisiologico[2].

* Libero professionista in Roma.

** Libero professionista in Sassuolo.

Indirizzo per la corrispondenza:
Maurizio Grande
Viale Spartaco, 101 - 00174 Roma
E-mail: maurizio.grande@inwind.it
Web site: www.dottorgrande.com

Il trauma chirurgico occorso in fase di inserimento implantare o durante la fase di rientro chirurgico per gli impianti sommersi, il sovracarico occlusale durante le fasi di maturazione dell'osso periimplantare, la formazione di un'adeguata ampiezza biologica, le periimplantiti batteriche e il micro gap esistente tra abutment e fixture sembrano essere le più comuni cause di questa iniziale perdita di osso periimplantare.[3-6]

Negli ultimi anni la ricerca ha dato particolare importanza al micro gap quale sito di colonizzazione batterica posto nelle immediate vicinanze dell'osso crestale. Questo fattore associato ai micromovimenti presenti tra abutement e fixture sembra essere determinante nella perdita precoce di osso periimplantare.[7]

Per ovviare a tale inconveniente l'industria ha sviluppato dei nuovi impianti monopezzo (One Piece, Zimmer Dental, Carlsbad, Ca, USA) dove l'impianto e il moncone sono ottenuti in una unica struttura di titanio senza quindi presentare connessioni e microgaps tra i componenti.

Alcuni studi suggeriscono che questi impianti mono pezzo possano determinare una migliore conservazione dell'osso crestale periimplantare riducendone il riassorbimento e promuovendo anche un più adeguato rimodellamento dei tessuti molli.[8,9]

Herman e Coll.[10] hanno inoltre asserito che gli impianti One Piece promuovono la formazione di una ampiezza biologica meno profonda favorendo un livello di tessuti molli gengivali decisamente più coronale rispetto agli impianti a due pezzi.

Poiché a tutt'oggi ci sono ancora pochi dati sul comportamento di impianti One Piece protesizzati immediatamente, questo studio multicentrico si pone l'obiettivo di indagare il grado di sopravvivenza e di successo a 12 mesi di impianti One piece a carico immediato e la valutazione della perdita di osso periimplantare dopo un anno di carico funzionale.

MATERIALI E METODI

Nel presente studio clinico prospettico non randomizzato sono stati valutati 26 impianti One Piece protesizzati a carico immediato, applicati su un campione di 21 pazienti tra maschi e femmine trattati in 4 differenti centri clinici.

Gli impianti impiegati in questo studio sono impianti monopezzo dove la fixture conica si continua, tramite un collo liscio e adeguatamente sagomato per entrare in rapporto con i tessuti molli, nel moncone protesico (Fig. 1).

Il collo transmucoso e il moncone hanno una morfologia che mima l'anatomia della linea smalto cemento con un margine vestibolare più apicale rispetto ai margini mesiali, distali e palatali.

I criteri di inclusione dei pazienti sono stati i seguenti: età superiore ai 18 anni, presenza di una monoedentulia intercalata tra due elementi dentali naturali, volumi ossei adeguati valutati a mezzo TAC per applicare impianti di lunghezza minima 11,5 e diametro della fixture di 3,0 o 3,7 mm, mantenimento di un volume osso crestale periimplantare minimo di 1 mm palatale e vestibolare. Nel campione sono stati inclusi anche i pazienti considerati forti fumatori 10-20 sigarette die.

Criteri di inclusione nel protocollo sono stati anche fattori ossei locali quali qualità ossea 1-2-3 secondo Lekholm e Zarb e fattori meccanici di inserzione dell'impianto quali un torque di inserzione minimo di 40 Ncm.

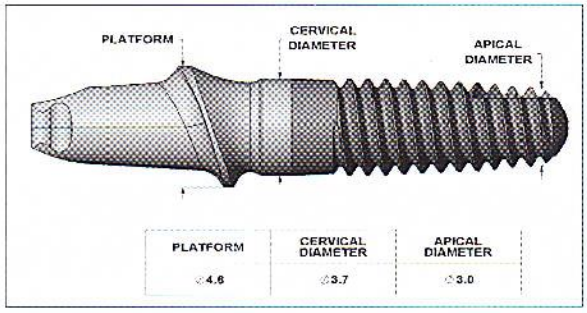

Fig. 1 Anatomia dell'impianto One Piece.

Sono stati esclusi tutti i pazienti affetti da patologie sistemiche gravi, da malattia parodontale incontrollata, i siti rigenerati, i pazienti trattati con bifosfonati, le pazienti in gravidanza, qualità ossea del sito ricevente tipo 4 secondo Lekholm e Zarb e tutti i campioni che avevano un torque di inserimento dell'impianto inferiore a 40 Ncm.

Alcune condizioni locali quali infezioni orali, *lichen planus*, scarsa igiene orale, assenza di antagonista in occlusione o assenza di sufficiente gengiva aderente hanno altresì determinato l'esclusione dal presente studio.

Tutti i pazienti hanno ricevuto da un minimo di uno sino a un massimo di due impianti che sono stati protesizzati immediatamente dopo la chirurgia con corone provvisorie.

La finalizzazione protesica è stata effettuata a distanza di 3 o 5 mesi con corone in oro ceramica.

La valutazione del riassorbimento osseo periimplantare è stata condotta a mezzo di indagini Rx endoorali comparando le Rx rilevate con un sistema di centratura Rinn personalizzato su ogni a paziente per mezzo di check in silicone rigido. Tale sistema permetteva la riproducibilità della posizione del radiogramma nei controlli condotti a tempo 0 a distanza di 6 e di 12 mesi.

Le misurazioni condotte da un radiologo indipendente prendevano come punto di riferimento la zona di transizione tra superficie liscia e superficie microruvida ben evidenziabile nei radiogrammi (Figg. 1,2), assegnando il valore 0 baseline al momento dell'inserimento e misurando a distanza di 6-12 mesi l'eventuale riassorbimento osseo rispetto a questo riferimento.

Il grado di sopravvivenza implantare è stato valutato dai singoli operatori rilevando clinicamente la presenza o l'assenza di mobilità implantare e la presenza o l'assenza di infezione.

I dati rilevati sono stati analizzati ricavando media (M) e deviazione standard (SD). Il test t di Student a due code è stato impiegato per valutare la differenza statistica tra i vari sottogruppi, la significatività statistica è stata fissata a $p < 0,05$.

PROCEDURA CHIRURGICA

I pazienti selezionati hanno assunto dal giorno prima dell'intervento la profilassi antibiotica (amoxicillina + ac. Clavulanico 1 gr 2 volte al giorno per 6 giorni), associandola a una disinfezione locale (sciacqui con clorexidina al 2%) 2 volte al giorno per 10 giorni.

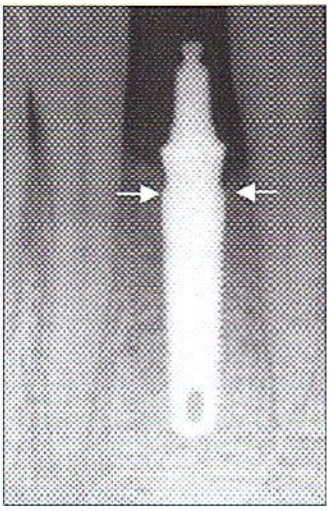

Fig. 2 Repere radiologico per la valutazione del riassorbimento osseo.

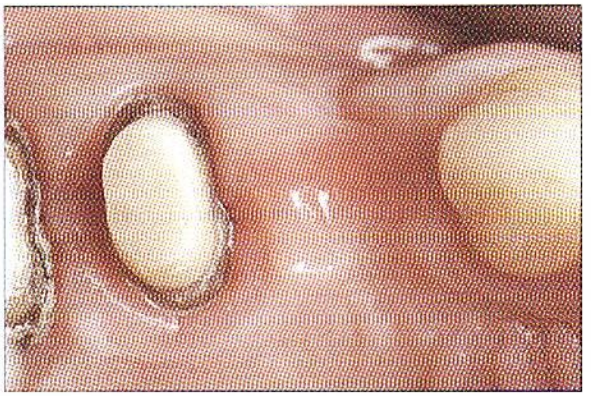

Fig. 3 Paziente A.C. 42 anni maschio, sito 14, fumatore, aspetto preoperatorio (dott. Grande M.).

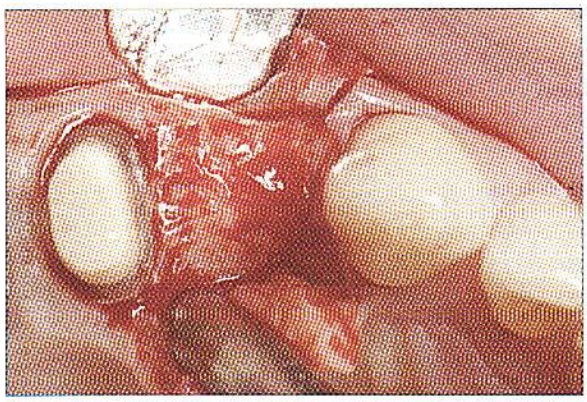

Fig. 4 Sollevamento del lembo a spessore totale (dott. Grande M.).

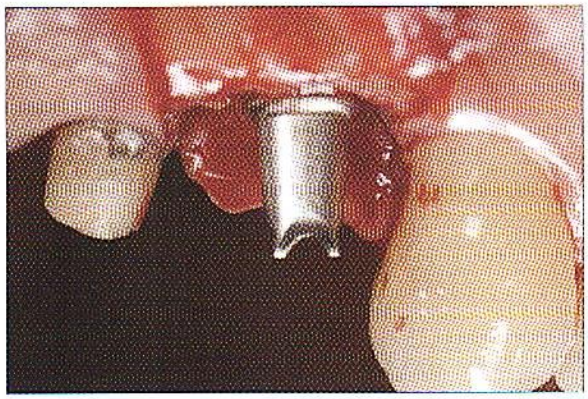

Fig. 5 Impianto One Piece 3,7 x 13mm posizionato visione vestibolare (dott. Grande M.).

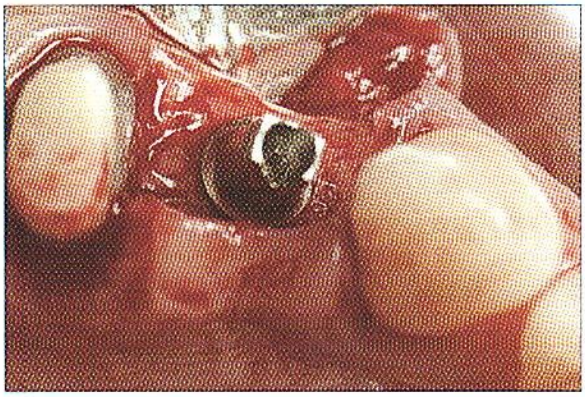

Fig. 6 Impianto One Piece 3,7 X 13mm posizionato visione occusale (dott. Grande M.).

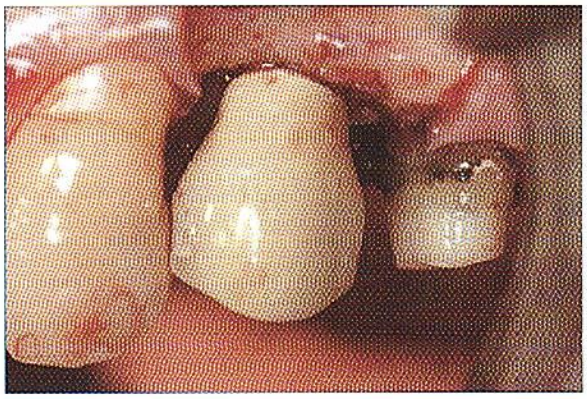

Fig. 7 Impianto caricato immediatamente con corona provvisoria (dott. Grande M.).

Il giorno della chirurgia si è provveduto ad anestetizzare l'area di intervento con anestesia locale con vasocostrittore 1:200.000 prima di sollevare un lembo muco periostio a spessore totale (Figg. 3,4).

Il letto chirurgico è stato preparato con l'ausilio di dime chirurgiche e si è provveduto all'inserzione dell'impianto con un torque minimo di avvitamento di 40 Ncm.

Gli impianti posizionati avevano lunghezza minima di 11,5 mm e diametri variabili di 3 e 3,7 (Tab. 1).

Tabella 1. Impianti posizionati nel presente studio.

Lunghezza	Diametro 3 mm	Diametro 3,7 mm	Tot
13 mm	3	14	17
11,5 mm	3	7	10
Tot	6	21	

L'impianto è stato affondato nell'osso sino a quando il punto di passaggio tra parte liscia e parte (punto di riferimento preso nelle misurazioni radiologiche successive) non risultava posizionata a filo della cresta ossea prendendo come riferimento la superficie vestibolare, pertanto in alcuni casi i picchi ossei interprossimali risultavano 1-2 mm più coronali rispetto a questa giunzione (Figg. 5,6).

Verificata la stabilità dell'impianto si è proceduto alla protesizzazione immediata con corone provvisorie in resina sfruttando l'apposito kit protesico fornito con l'impianto (Fig. 7).

Dopo aver cementato provvisoriamente la corona e aver ripulito gli eccessi di cemento si è provveduto alla chiusura dei lembi con punti staccati (Fig. 8).

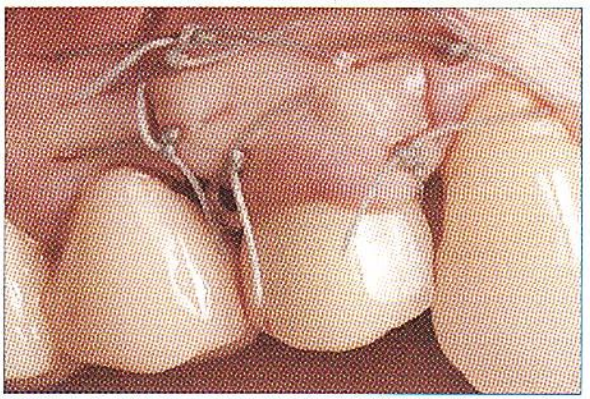

Fig. 8 Chiusura del lembo con punti staccati (dott. Grande M.).

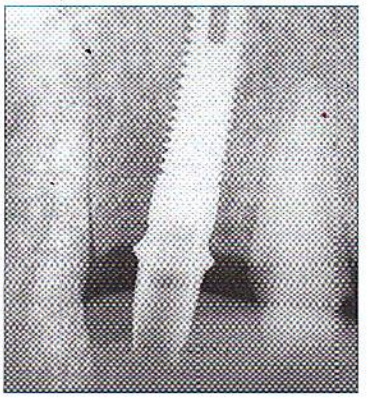

Fig. 9 Impianto posizionato Rx tempo 0 (aott. Grande M.).

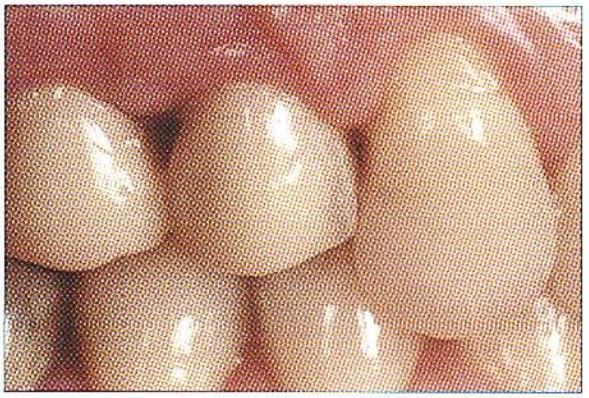

Fig. 10 Guarigione dei tessuti molli a 5 mesi dall'intervento (dott. Grande M.).

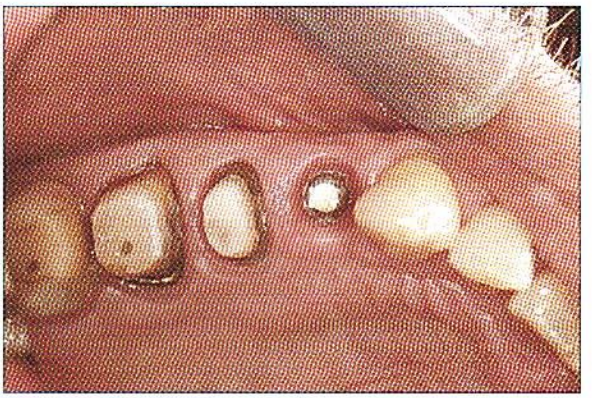

Fig. 11 Guarigione dei tessuti molli a 5 mesi dall'intervento, visione occlusale (dott. Grande M.).

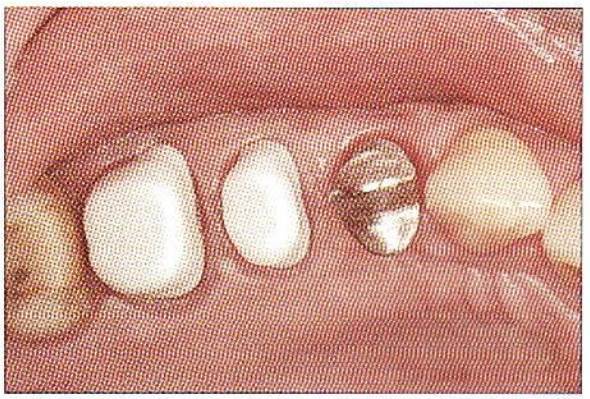

Fig. 12 Prova delle strutture (dott. Grande M.).

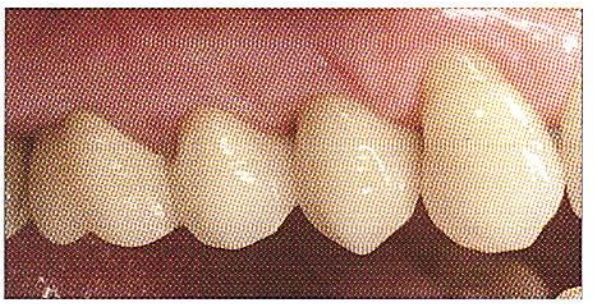

Fig. 13 Corone definitive cementate controllo ad 12 mesi (dott. Grande M.).

Un primo radiogramma di riferimento è stato preso dopo la sutura (tempo 0) (Fig. 9).

Il paziente è stato dimesso dopo somministrazione di una monodose di anti infiammatorio (Betametasone di sodio fosfato 4 mg) e antidolorifico (ibuprofene 400 mg da ripetere all'occorrenza).

Dopo 3 mesi negli inferiori o 6 mesi nei superiori si è provveduto a rilevare le impronte definitive e a finalizzare il caso im-

Fig. 14 Corone definitive cementate controllo a 12 mesi (dott. Grande M.).

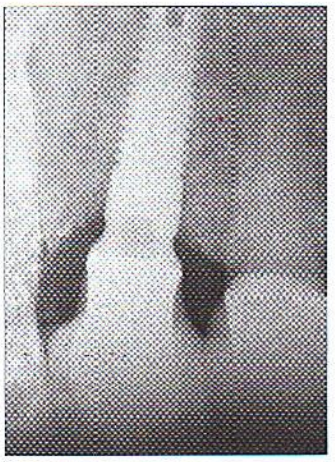

Fig. 15 Rx di controllo a 12 mesi dall'inserimento dell'impianto (dott. Grande M.).

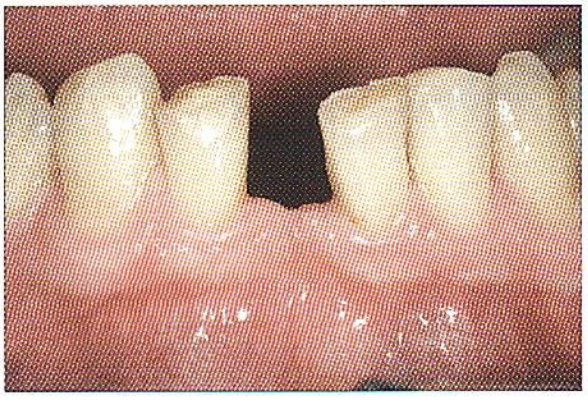

Fig. 16 Caso iniziale monoedentulia 41 (dott. P. Pelagalli).

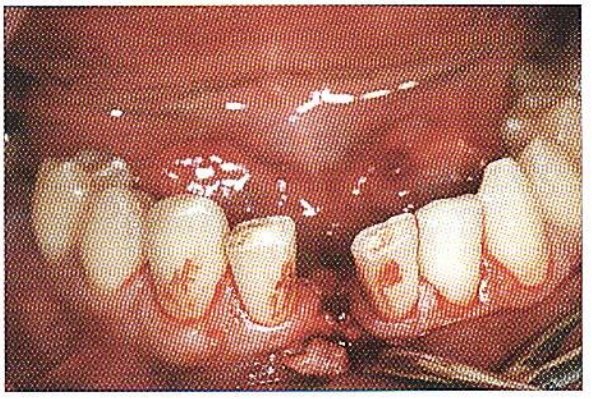

Fig. 17 Apertura del lembo a spessore totale (dott. P. Pelagalli).

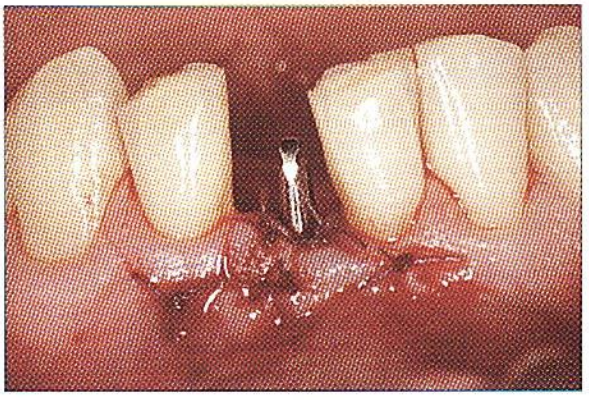

Fig. 18 Impianto inserito (dott. P. Pelagalli).

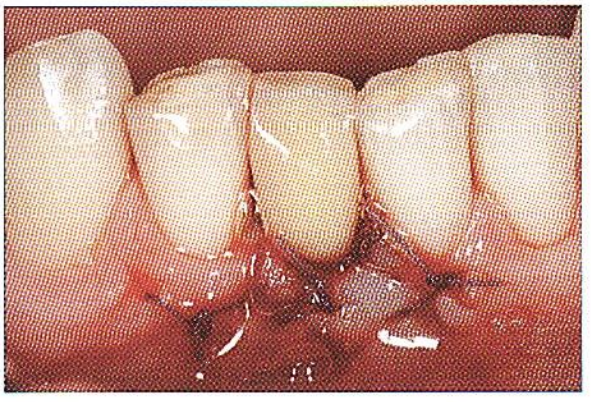

Fig. 19 Provvisorio immediato (dott. P. Pelagalli).

piegando l'apposito kit protesico dedicato (Figg. 10,11).

Corone in oro ceramica sono state posizionate e cementate con cemento provvisorio (Temp Bond) (Figg. 12-14).

Radiogrammi di controllo sono stati rilevati con appositi centratori individualizzati per rendere ripetibile il posizionamento del film radiologico al tempo zero e a distanza di 6 e 12 mesi dall'inserimento implantare (Fig. 15).

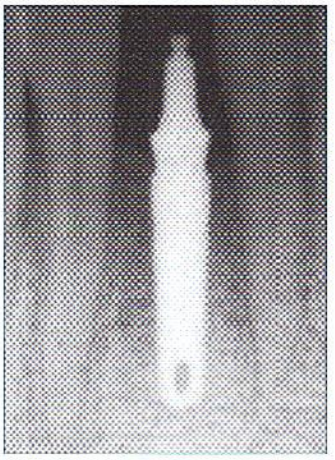

Fig. 20 Rx postoperatoria (dott. P. Pelagalli).

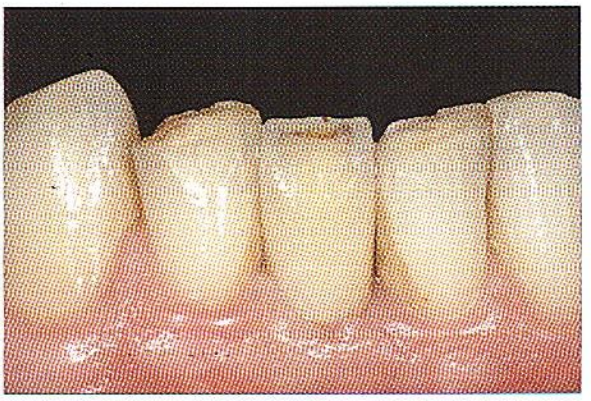

Fig. 21 Corona definitiva a 3 mesi dalla chirurgia (dott. P. Pelagalli).

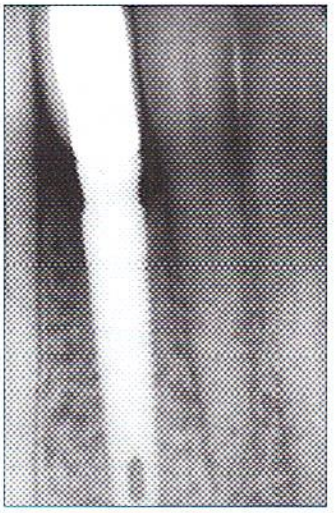

Fig. 22 Radiografia di controllo ad 1 anno (dott. P. Pelagalli).

CASI CLINICI

Paziente A.C. 42 anni maschio fumatore sede operatoria 1.4 impianto 3,7 x 13 piattaforma 4,5 mm qualità ossea d2 (Figg. 2-15).

Paziente E.D. 38 anni maschio non fumatore sede operatoria 4.1 impianto 3,7 x 13 piattaforma 3,7 qualità ossea d1 (Figg. 16-22).

Tabella 2. Campione inserito nello studio.

Sito Implantare	Diametro e lunghezza	Età	Sesso	Fumatore
42	3,7 x 11,5	76	F	N
32	3 x 11,5	55	M	N
41	3 x 13	60	M	N
41	3 x13	75	M	N
24	3,7 x 13	72	M	N
44	3,7 x 11,5	60	F	N
14	3,7 x 13	57	F	N
41	3 x 11,5	52	M	N
41	3,7 x 11,5	30	M	N
15	3,7 x 13	40	F	N
15	3,7 x 13	42	M	Y
25	3,7 x 13	41	M	Y
22	3,7 x 11,5	50	F	N
24	3,7 x 13	50	F	N
13	3,7 x 13	44	F	N
23	3,7 x 13	44	F	N
31	3,7 x 13	45	M	Y
34	3,7 x 11,5	52	M	N
22	3,7 x 13	52	M	N
31	3,7 x 13	42	M	N
12	3,7 x 11,5	45	F	Y
41	3,7 x 13	38	M	Y
14	3,7 x 13	42	M	Y
15	3 x 11,5	42	M	Y
15	3,7 x 13	38	M	Y
44	3 x 13	52	M	N
15	3,7 x 11,5	44	F	N

RISULTATI

In questo studio prospettico, multicentrico, sono stati trattati 21 pazienti in quattro diversi centri, 13 maschi e 8 femmine con età media 53 anni (da 30 a 76) e inseriti 27 impianti One Piece.

Tutti i casi sono stati seguiti clinicamente e radiograficamente per almeno 12 mesi, tranne un paziente che si trasferito all'estero ed è stato pertanto escluso dal protocollo.

In totale sono stati considerati 26 impianti per le valutazioni finali; l'intero campione considerato è riassunto nella tabella 2.

Tabella 3. Misurazioni radiografiche delle variazioni dei picchi ossei mesiali e distali.

Sito implantare	Baseline mesiale (M1) mm	Baseline distale (D1) mm	Dopo 6 mesi mesiale (M2) mm	Dopo 6 mesi distale (D2) mm	Dopo 1 anno mesiale (M3) mm	Dopo 1 anno distale (D3)	Perdita di osso a 6 mesi mesiale (M1 - M2)	Perdita di osso a 6 mesi distale (D1 - D2)	Perdita di osso a 1 anno mesiale (M1 - M3) mm	Perdita di osso a 1 anno distale (D1 - D3) mm	Fumatore
34	0	0	0	0	0,5	0	0	0	0,5	0	N
42	0	0	0	0	0,5	0	0	0	0,5	0	N
32	0	0	0	0	0,5	0	0	0	0,5	0	N
41	0	0	0	0	0	0	0	0	0	0	N
41	0	0	Dropout								N
41	0	0	1,5	1,5	3	2	1,5	1,5	3	2	Y
31	0	0	1	1	1	1	1	1	1	1	Y
44	0	0	0	0	0	0	0	0	0	0	N
44	0	0	0	0	0,5	0,5	0	0	0,5	0,5	N
41	0	0	0	0	0	0	0	0	0	0	N
31	0	0	0,5	0,5	1	1	0,5	0,5	1	1	N
41	0	0	0	0	0	0	0	0	0	0	N
15	0	0	0	0	0	0	0	0	0	0	N
15	0	0	1	0,5	1	2	1	0,5	1	2	Y
25	0	0	0	1	0	1	0	1	0	1	Y
22	0	0	1	0,5	1	0,5	1	0,5	1	0,5	N
24	0	0	0	0	0	0	0	0	0	0	N
13	0	0	0,5	0,5	0,5	0,5	0,5	0,5	0,5	0,5	N
23	0	0	0	0	0	0	0	0	0	0	N
24	0	0	0	0	1	1	0	0	1	1	N
22	0	0	0,5	1	0,5	1	0,5	1	0,5	1	N
14	0	0	0,5	0,5	1	1	0,5	0,5	1	1	Y
12	0	0	0	0	0	0	0	0	0	0	Y
14	0	0	1	1	1	1	1	1	1	1	Y
15	0	0	1	1	1	1	1	1	1	1	Y
15	0	0	0,5	0,5	0,5	0,5	0,5	0,5	0,5	0,5	Y
15	0	0	0,5	0,5	1	1	0,5	0,5	1	1	N

Il decorso postoperatorio è risultato normale in tutti i pazienti con assenza di edema, non sono stare registrate complicanze di tipo infettivo o chirurgiche quali parestesia o disestesia.

Tutti gli impianti hanno ricevuto un provvisorio immediato al momento dell'inserimento, mentre la protesi definitiva è stata realizzata a distanza di 3 mesi negli impianti inseriti in mandibola e 5 mesi negli impianti inseriti nel mascellare superiore.

Non si sono registrate complicanze di tipo protesico, ne in fase provvisoria ne con gli elementi definitivi, un solo impianto presentava al controllo clinico a distanza di 7 giorni dall'inserzione una modesta mobilità.

Tale impianto è stato splintato agli elementi dentari adiacenti per tutta la durata della protesizzazione provisoria. Al controllo a 5 mesi prima di procedere alla finalizzazione protesica l'impianto risultava clinicamente stabile e ben integrato. La sopravvivenza clinica implantare a 12 mesi è stata del 100%.

A parte il drop out, sono stati esaminati 26 impianti (11 inferiori e 15 superiori) per un numero complessivo di 52 siti (22 siti inf e 30 siti sup).

Le misurazioni condotte sui radiogrammi hanno evidenziato i dati riportati in tabella 3 dove sono state valutati i cambiamenti dei picchi ossei mesiali e distali al tempo 0 (baseline) a distanza di 6 mesi e di 12 mesi.

Il riassorbimento osseo complessivo è stato in media 0,37 mm ± 0,45 a 6 mesi e di 0,58 mm ± 0,62 a un anno.

In 9 casi non si è verificata alcuna variazione nell'altezza dell'osso periimplantare.

I casi in cui si è osservato un riassorbimento maggiore sono stati quelli in cui la piattaforma impiantare mesio distale è stata posizionata più apicalmente rispetto al margine della cresta ossea, tale posizionamento è stato imposto dalla necessità di allocare in modo corretto il margine vestibolare della piattaforma implantare.

La perdita ossea media degli impianti inf è stata di 0,27 mm ± 0,50 a 6 mesi e 0,52 mm ± 0,76 a un anno.

La perdita ossea media degli impianti sup è stata di 0,45mm ± 0,40 a 6 mesi; 0,63 mm ± 0,50 a un anno (Tab. 4).

Nessuna differenza statisticamente significativa ($p > 0,05$) è stata riscontrata confrontando le perdite ossee tra impianti superiori (15 impianti, 30 siti) e impianti inferiori (11 impianti, 22 siti).

Nel campione considerato erano presenti 9 pazienti fumatori e 17 pazienti non fumatori.

L'analisi dei risultati ha evidenziato una perdita ossea complessiva media nei pazienti fumatori di 0,75 mm ± 0,45 a 6 mesi e di 1,0 mm ± 0,75 a un anno.

La perdita ossea complessiva nei pazienti non fumatori è stata di 0,18 mm ± 0,30 a 6 mesi e di 0,37 mm ± 0,41 a un anno.

Il confronto tra i valori di pazienti fumatori e non fumatori si è rivelato statisticamente significativo ($p < 0,05$).

DISCUSSIONE

Allo scopo di eliminare quale fattore di riassorbimento osseo periimplantare il micro gap e gli effetti dei micromovimenti tra fixture e moncone sono stati sviluppati gli impianti One Piece.

Poiché esiste poca Letteratura in merito gli Autori si sono proposti di valutare in vivo il comportamento dei tessuti duri periimplantari e l'efficienza clinica di questo questo tipo di impianti.

I risultati ottenuti suggeriscono una elevata affidabilità clinica degli impianti One Piece caricati immediatamente.

La sopravvivenza a un anno degli impianti inseriti nello studio è stata del 100%, tale dato è compatibile con con gli studi condotti da Hann[11] e Finne e Coll.[12] che riportano percentuali di sopravvivenza rispettivamente del 97,9 dopo 4 anni e 98,8 dopo un anno.

I dati ottenuti dall'analisi dei radiogrammi hanno evidenziato un minimo riassorbimento osseo periimplantare con una media di 0,37 mm ± 0,45 a 6 mesi e di 0,58 mm ± 0,62 a un anno. Ciò concorda con i dati riportati in Letteratura[12].

La profondità di inserimento della piattaforma implantare sembra invece condizionare direttamente il riassorbimento osseo dei picchi interprossimali. Negli impianti posizionati più profondamente nell'osso crestale interprossimale si è costan-

Tabella 4.

Numero di impianti	Mascellare superiore 15				Mandibola 11			
Media (11 impianti inf)	0,26	0,26	0,64	0,41	0,26	0,26	0,63	0,41
SD (11 impianti inf)	0,52	0,52	0,87	0,66	0,52	0,52	0,86	0,66
Media (15 impianti sup)	0,43	0,46	0,56	0,7	0,43	0,46	0,56	0,7
SD (15 impianti sup)	0,42	0,39	0,45	0,56	0,41	0,39	0,45	0,56
	M2	D2	M3	D3	M1-M2	D1-D2	M1-M3	D1-D3

temente osservato un più ampio riassorbimento osseo. Questo dato può essere spiegato dal fatto che l'osso generalmente si rimodella in senso apicale rispetto all'interfaccia tra superficie rugosa e liscia così come riportato dagli studi di Oh e Coll.[2].

Anche Finne e Coll.[13] riferiscono un maggior riassorbimento osseo quando la piattaforma implantare è posizionate più apicamente all'osso cretale, tuttavia Pontes e Coll.[14,15] sono in disaccordo con tale affermazione riferendo che in studi condotti su cani non si rileva un maggior riassorbimento osseo ne tantomeno una posizione più apicale nei tessuti molli periimplantari.

Nel presente studio non è stato possibile condurre una analisi statistica adeguata per valutare l'influenza della profondità di inserimento implantare sulla perdita di osso marginale.

Il diametro e la lunghezza degli impianti non hanno influenza l'entità del rimodellamento dell'osso periimplantare, questo è in accordo con gli studi condotti da Misch e Coll.[14] e da Friberg e Coll.[15] che riferiscono livelli di sopravvivenza implantare simili a quello del presente studio impiegando impianti di lunghezza minima di 10 mm e diametro di 3,7 mm.

L'analisi statistica non ha rilevato differenze significative nel riassorbimento tra mascellare superiore e inferiore.

Differenze statisticamente significative sono invece state rilevate nel riassorbimento osseo periimplantare tra pazienti fumatori e non fumatori, tale dato appare in accordo con la Letteratura internazionale che pur non introducendo il tabagismo tra le controindicazioni alla terapia implantare rileva nei forti fumatori maggiori percentuali di fallimento.[18-21]

In relazione al campione relativamente piccolo e al breve periodo di osservazione questo studio deve considerarsi una valutazione iniziale da condurre e ampliare nel corso degli anni.

CONCLUSIONI

Gli impianti One Piece possono essere impiegati con successo nel ripristino di elementi singoli con tecnica a carico immediato poiché hanno dimostrato una eccellente sopravvivenza clinica a 12 mesi e una ridotta percentuale di riassorbimento osseo interprossimale. I pazienti fumatori hanno presentato un più marcato riassorbimento osseo periimplantare.

BIBLIOGRAFIA

1. Adell R,Lekholm U, Rockler B, Branemark PI. A 15-year study of osteointegrated implants in the treatment of the edentulous jaw. Int J Oral Surg 1981; 10:387-416.
2. Oh TJ, Yoon J, Misch C, Wang HL. The causes of early implant bone loss: myth or science? J Periodontol 2002;73:322-333.
3. Gargiulo A, Wentz F, Orban B. Dimensions and relations of the dentogingival junction in humans. J Periodontol 1961;32:261-268.
4. Vacek JS, Gher ME, Assad DA et al. The dimensions of the human dentogingival junction. Int J Periodontics Restorative Dent 1994; 14:154-165.
5. Rieger MR, Mayberry M, Brose MO. Finite element analysis of six endosseous implants. J Prosthet Dent 1990; 63:671-676.
6. Bashutski J, D'Silva N, Wang H-L. Implant compression necrosis: Current understanding and case report. J Periodontol, 2009; 80:700-704.
7. Hermann JS, Schoolfield JD, Schenk RK, Buser D, Cochran DL Influence of size of microgap on crestal bone changes around titanium implants. A Histometric evaluation of unloaded non submerged implants in the canine manible J Periodontal 2001 Oct; 72 (10): 1372-83.
8. Abrahamson I, Lindhe J. The mucosal barrier following abutment dis/reconnection. An experimental study in dogs. J Clin Periodontol 1997;24:568-572.
9. Broggini N, Memanus LM, Hermann JS, Medina RV et al: Persistent acute inflammation at the implant-abutment interface. J Dent Res 2003;82:232-237.
10. Hermann JS, Buser D, Schenk R, Schoolfield JD, Cochran DL. Biologic width around one- and two-piece titanium implants. Clin Oral Implants Res 2001;12: 559-571.
11. Hann J Four-year treatment and radiographic outcomes of one-piece implant used in immediate function. A prospective study in a single private practice. J. Oral Implantol 2010 Jun 16 (in press).

12. Finne K, Rompen E, Toljanic J Prospective multicenter study of marginal bone level and soft tissue health of One Piece implant after 2 years. J Prosthet Dent 2008 Mar, 99(3):167.
13. Finne K, Rompen E, Toljanic J: Clinical evaluation of a prospective multicenter study on 1-piece implants. Part 1:Marginal bone level evaluation after 1 year of follow-up. Int J Oral Maxillofac Implants 2007; 22:226-234.
14. Pontes AE, Ribeiro FS, da Silva VC, Margonar R, et al: Clinical and radiographic changes around dental implants inserted in different level in relation to crestal bone, under different restoration protocols, in the dog model. J Periodontol 2008;79:486-494.
15. Pontes AE, Ribeiro FS, Iezzi G, Piattelli A, et al: Biologic changes around loaded implants inserted in different level in relation to crestal bone: histometric evaluation in canine mandible. Clin Oral Implants Res 2008;19:483-490.
16. Misch CE, Steignga J, Barboza E, et al: Short dental implants in posterior partial edentulism: A multicenter retrospective 6-year case series study. J Periodontal 2006;77:1340-1347.
17. Friberg B, Ekestubbe A, Sennerby L: Clinical outcome of Brånemark System implants of various diameters: a retrospective study. Int J Oral Maxillofac Implants 2002;17:671-7.
18. DeLuca S, Zarb G: The effect of smoking on osseointegrated dental implants.Part II: Peri-Implant bone loss Int J Prosthodont 2006 Nov-Dec; 19(6):560-6.
19. Levin L, Hertzberg R, Har-Nes S, Schwartz-Arada D: Long term marginal bone loss around single dental implants affected by curret and past smoking habits Implant Dent 2008 Dec;17(4):422-99.
20. Shibli JA, Piattelli A, Iezzi G, Cardoso LA, Onuma T, de Carvalho PS, Susana, Ferrari DS, Mangano C: Effect of smoking on early bone healing around oxidized surfaces: a prospective, controlled study in human jaws J Periodontol. 2010 Apr;81(4):575-83.
21. Baing MR, Rajan M Effect of smoking on the outcome of implant treatment: a literature review Indian J Dent Res, 2007 Oct-Dec;18(4):190-5.

Purpose: The aim of this study is to evaluate the tissues stability around One Piece implant.
Materials and method: 26 implant placed in 21 patient (male and female) are restored with provisional crown immediately after placing (immediate load). The implant was loaded with a provisional crown and restored with ceramic crowns after 3-6 months. Radiographic evaluation of bone resorption around implant are take after 6-12 months.
Results: the mean bone resorption around implants was 0,37 mm ± 0,45 after 6 months and 0,58 mm ± 0,62 after 12 month. The survival rate of implants was 100% after 1 year. The smokers demonstrated a greater periimplant bone loss ($p < 0,05$).
Discusion: the results are in according with the international literature, a more wide bone loss was observed in the implant more deep located and in the smokers.
Conclusion: One Piece implants demonstrated a good clinical reliability with a reduced bone loss.

Key words: One Piece, Immediate load, Perimplant bone loss, Radiographic evaluation.