Pierluigi Pelagalli*

Espansione di cresta alveolare mandibolare con ausilio di strumentazione sonica ed espansori manuali: report di 3 casi clinici

Il ripristino dell'anatomia della cresta alveolare è un prerequisito fondamentale per la realizzazione di una corretta riabilitazione implantoprotesica.
Questo non solo per garantire l'opportunità di inserire impianti di dimensioni adeguate, ma anche per ricostruire i tessuti di sostegno della corona protesica, inclusa un'adeguata quota di gengiva cheratinizzata, per assicurare un corretto profilo di emergenza e una maggiore facilità di mantenimento igienico.
Esistono diverse tecniche per rigenerare e ripristinare volumi tissutali appropriati a tali obiettivi.
La tecnica di espansione orizzontale riportata in Letteratura da diversi Autori, come tecnica di espansione del mascellare superiore, trova oggi nuove applicazioni e indicazioni grazie alla nuova strumentazione sonica e ultrasonica.
In questo articolo vengono presentati dei casi clinici di espansione di cresta ossea con l'ausilio di uno strumento sonico e di espansori manuali per osso in casi di monoedentulia mandibolare, con contestuale recupero di tessuto gengivale.

Parole chiave: *Espansione di cresta, Sonosurgery, Monoedentulia.*

* Libero professionista in Roma

Indirizzo per la corrispondenza:
Pierluigi Pelagalli
Via M. Menghini, 45 - 00179 Roma
Tel. 06 7853766 - E-mail: mydoc@studiopelagalli.it

La cresta ossea alveolare, dopo un'estrazione dentaria, subisce delle modificazioni dovute all'atrofia dell'osso, con le quali ci dobbiamo confrontare al momento dell'inserimento implantare[1-3]. Shropp e Coll.[4] hanno descritto le varie fasi di queste modificazioni, considerando anche le alterazioni dei tessuti gengivali. Difatti dopo un'estrazione dentaria si ha una contrazione dei tessuti molli che chiudono l'alveolo postestrattivo, comportando una riduzione della quantità di gengiva cheratinizzata con conseguente spostamento della linea mucogengivale verso il centro della cresta. A questo si aggiunge una riduzione del volume osseo che avverrà inizialmente in senso orizzontale con diminuzione dello spessore e successivamente anche in altezza.

I fattori che influenzano queste modificazioni posso essere di vario tipo e in particolare di natura metabolica, meccanica e genetica.

Clinicamente spesso ci troviamo a dover riabilitare pazienti che hanno perso elementi dentari da molto tempo e quindi con creste alveolari residue atrofiche o ridotte.

Tra gli obiettivi di una corretta terapia implantoprotesica oltre al ripristino delle corone dentarie è importante il ripristino dell'insieme dei tessuti di sostegno, sia per poter inserire degli impianti di dimensioni adeguate da un punto di vista biomeccanico, sia per ottenere un corretto profilo di emergenza e un'adeguata quantità di gengiva cheratinizzata. Questi fattori favoriscono l'autodetersione e le manovre di mantenimento di igiene orale da parte del paziente.[5-7]

Per ottemperare a questi requisiti spesso è

necessario ricorrere a tecniche di rigenerazione dei tessuti che possono essere eseguite sia contestualmente all'inserimento implantare che in maniera differita.[8-10]

Nei casi clinici presenti in questo articolo è stata eseguita una espansione della cresta alveolare con tecnica split-crest[11-13] eseguita con l'ausilio di uno strumento sonico per il taglio del lembo osseo e degli espansori manuali per la distrazione dello stesso. Questa strumentazione ha il vantaggio di essere molto efficace e sicura e permette di usare questa tecnica anche in zone anatomiche meno favorevoli quali il settore posteriore della mandibola. Inoltre si evita l'utilizzo di scalpelli e osteotomi che risultano sempre molto traumatici per i pazienti.

Materiali e metodi

Tutti i pazienti, inclusi nello studio, sono in buono stato di salute generale e si presentano alla nostra osservazione per la sostituzione del primo molare inferiore, avulso diversi anni prima. Dal punto di vista clinico, in tutti i casi si evidenzia una riduzione dello spessore vestibolo linguale della cresta alveolare, mentre risulta minima la riduzione verticale (Figg. 1,2,9,16). Il tessuto gengivale appare ridotto nella quota cheratinizzata che risulta di larghezza di circa 4 mm localizzata al centro della cresta. In uno dei casi viene prescritto un esame radiologico tridimensionale pre-operatorio che viene ripetuto dopo l'inserimento implantare per valutare l'entità dell'incremento osseo orizzontale ottenuto con questa tecnica. L'esame è stato eseguito con apparecchio digitale cone-beam.

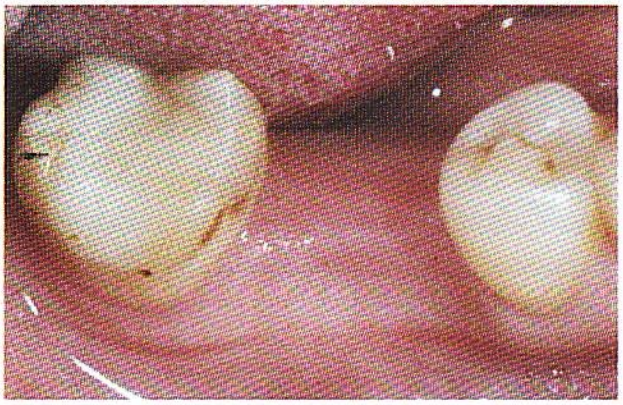

Fig. 1 Caso I: riduzione della cresta e della gengiva cheratinizzata

Fig. 2 Rx.



Fig. 3 Inserti sonosurgery

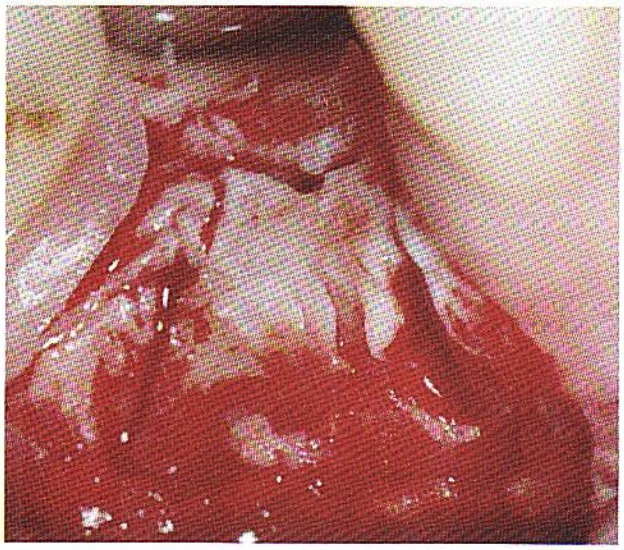

Fig. 4 lembo a spessore parziale ed incisione del lembo osseo.

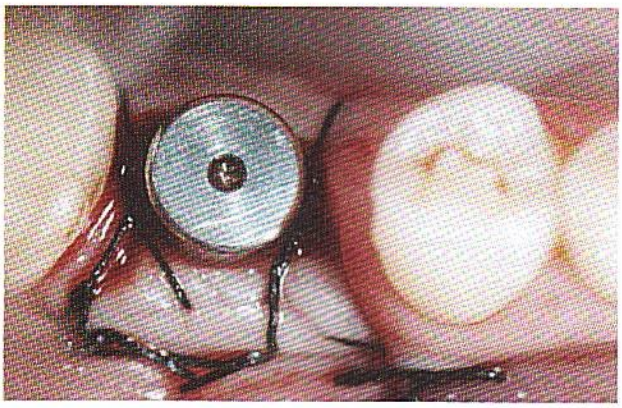

Fig. 5 Inserito impianto con vite di guarigione e sutura al periostio.

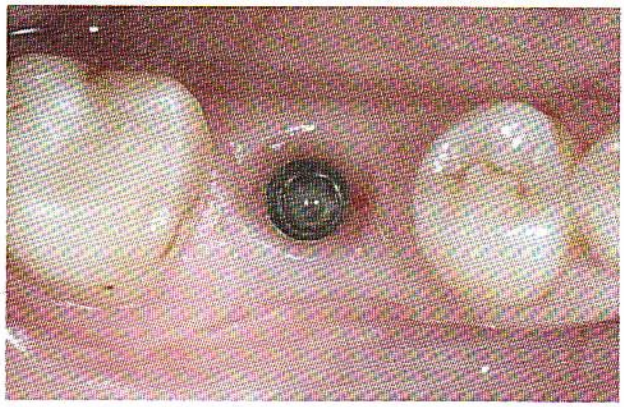

Fig. 6 Guarigione a 3 mesi.

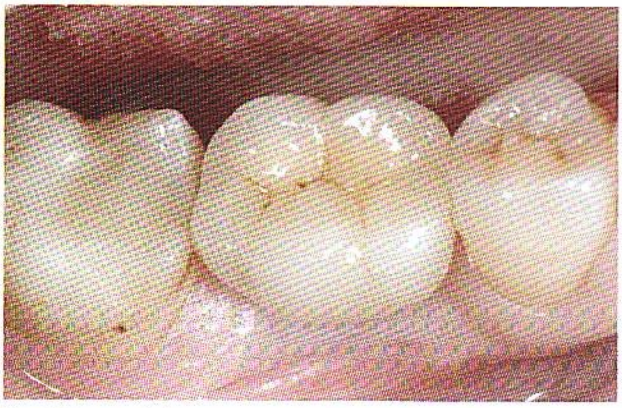

Fig. 7 Corona definitiva oro ceramica.



Fig. 8 Radiografia di controllo a 6 mesi.

Questo apparecchio ha il vantaggio di avere un sensore piccolo e quindi di poter effettuare esami anche in segmenti ridotti con minore quantità di radiazioni per il paziente.

Dall'esame risulta uno spessore della cresta nella zona di inserimento dell'impianto di circa 5 mm (Fig. 22).

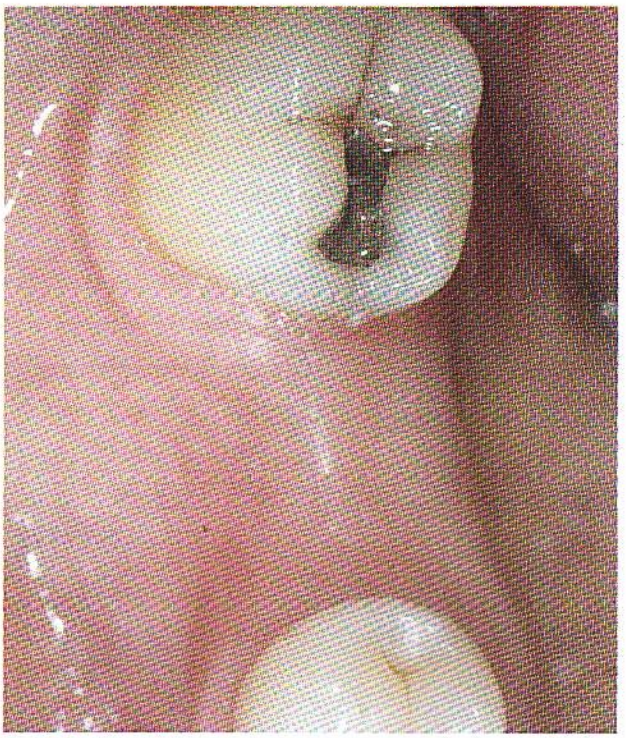

Fig. 9 Caso 2: riduzione della cresta e della gengiva cheratinizzata.

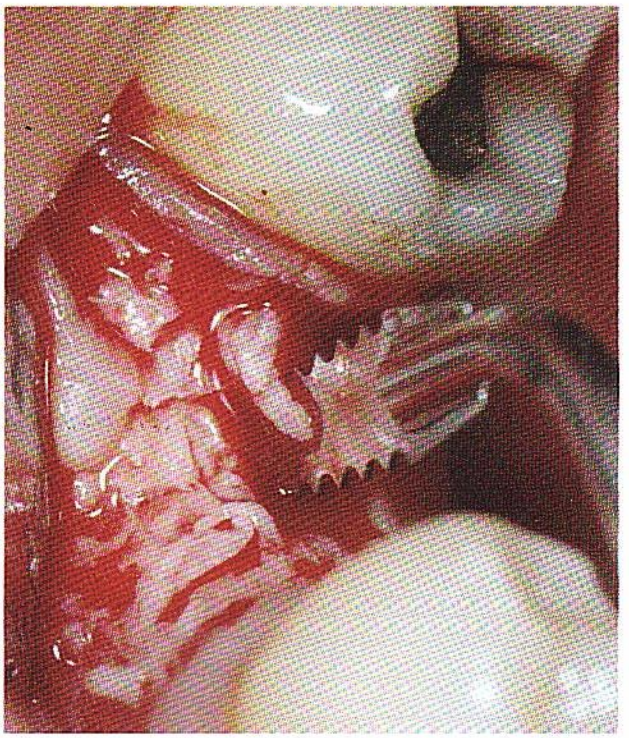

Fig. 10 Lembo a spessore parziale ed incisione lembo osseo con sonosurgery



Fig. 11 Espansori meccanici.

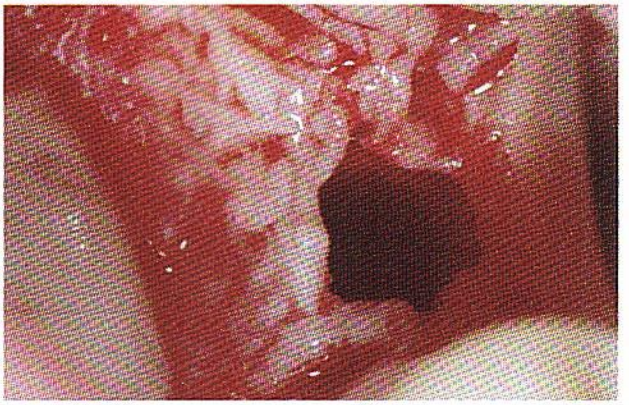

Fig. 12 Espansione e preparazione del sito implantare.

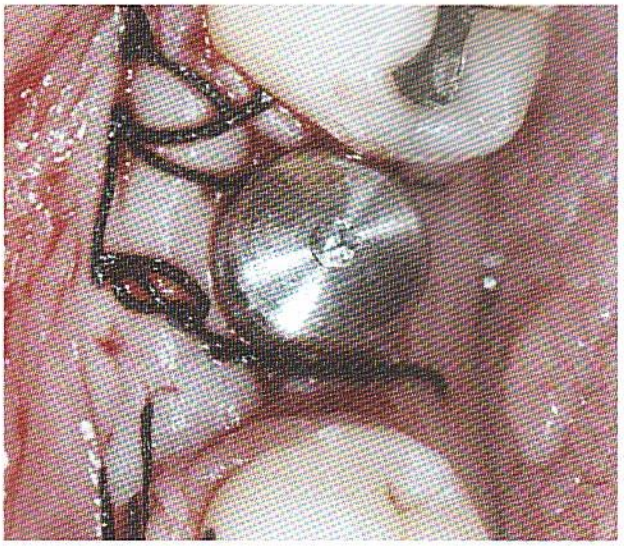

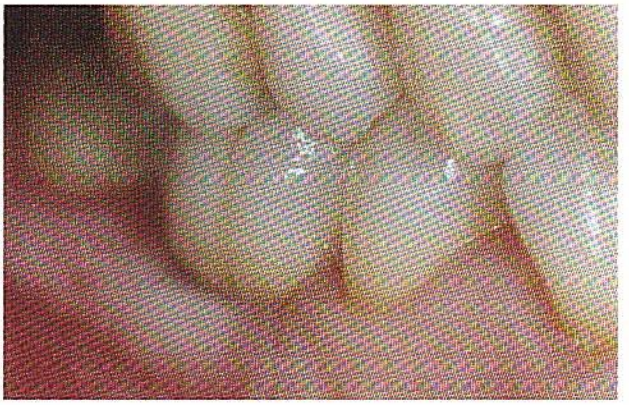

Fig. 13 Impianto inserito con vite di guarigione e sutura.

Fig. 14 Visione laterale della corona definitiva con il ripristino della gengiva cheratinizzata.

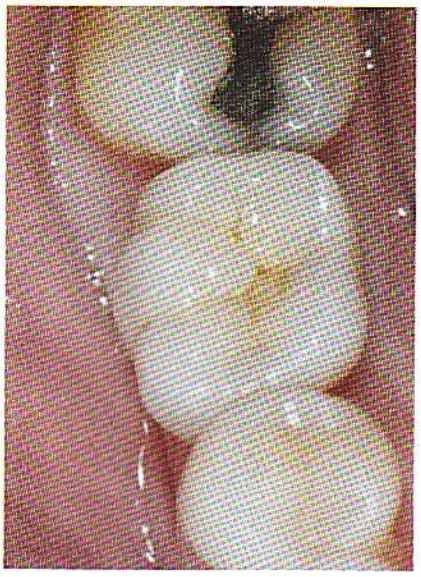

Fig. 15 Visione occlusale della corona definitiva.

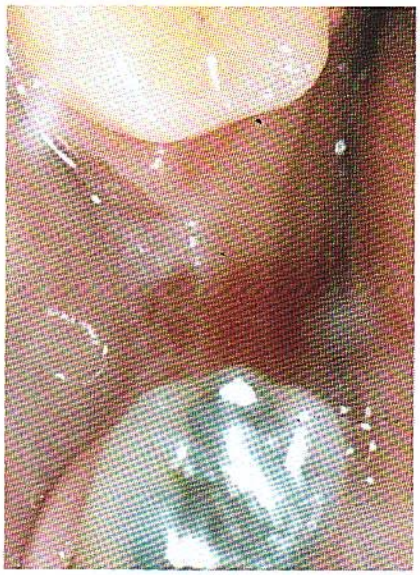

Fig. 16 Caso 3: riduzione della cresta e della gengiva cheratinizzata.

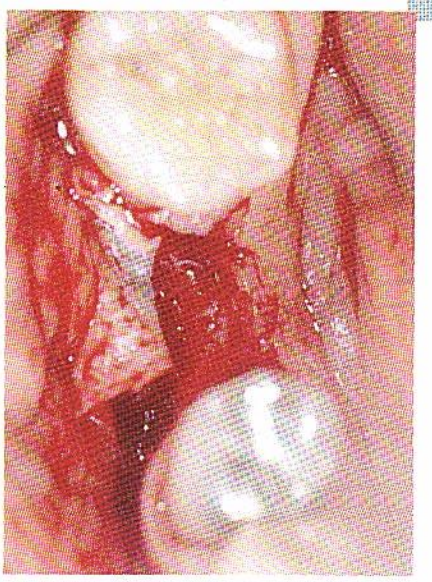

Fig. 17 Lembo a spessore parziale.

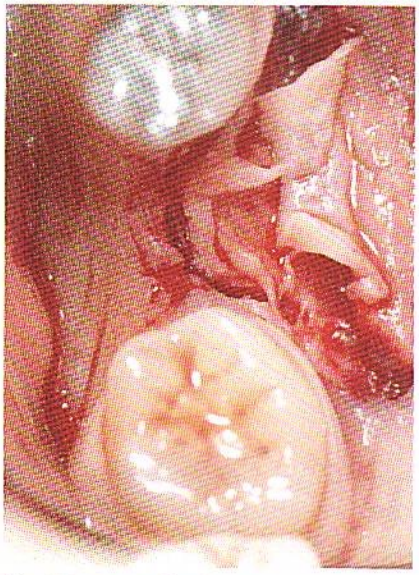

Fig. 18 Incisione lembo osseo.

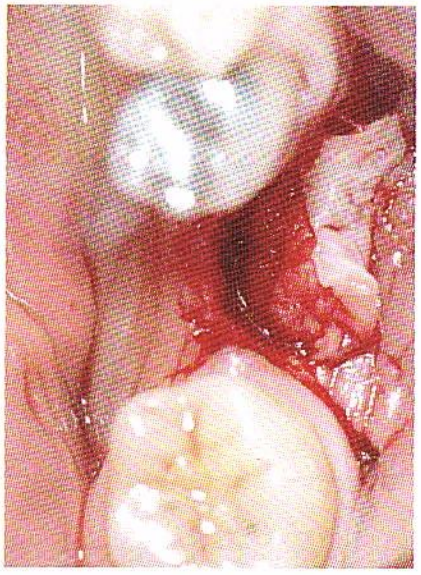

Fig. 19 Espansione della cresta ossea.

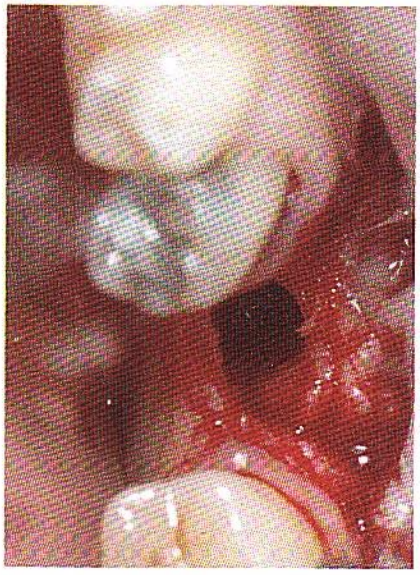

Fig. 20 Preparazione sito implantare.

La necessità di dover modificare sia la quota ossea che i tessuti gengivali ha portato a optare per la tecnica di espansione di cresta orizzontale eseguita con lembo chirurgico a spessore parziale a riposizionamento apicale. Questo approccio permette di effettuare un'unica fase chirurgica in cuiviene inserito l'impianto e contestualmente ripristinati i corretti volumi dei tessuti duri e molli della cresta alveolare.

Il giorno della chirurgia i pazienti sono in copertura antibiotica con amoxicillina ed acido clavulanico (Augmentin 1gr). L'intervento viene eseguito in anestesia locale (mepivacaina con adrenalina 1:100.000).

Si incide un lembo a spessore parziale con incisione orizzontale paracrestale dal lato linguale e incisioni verticali paramarginali.

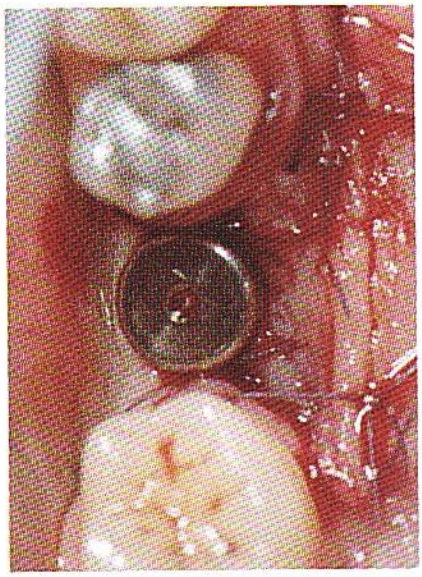

Fig. 21 Impianto inserito con vite di guarigione.

Fig. 22 Sezione trasversale cone beam preoperatoria con misurazione.

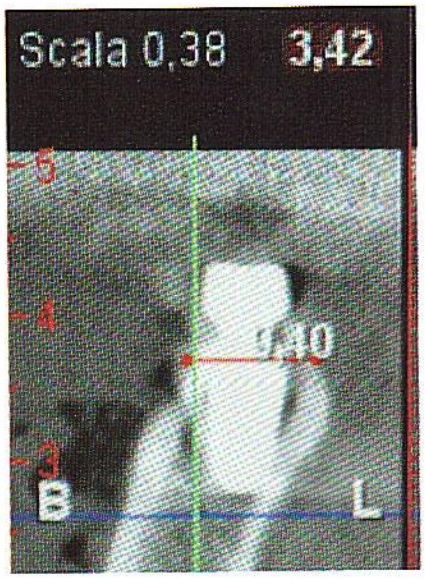

Fig. 23 Sezione trasversale postoperatoria: si nota l'incremento di circa 4 mm.

In questo modo si recupera tutta la gengiva cheratinizzata che viene inclusa nel lembo per essere poi riposizionata vestibolarmente all'emergenza implantare (Fig. 17). Per effettuare il lembo osseo viene utilizzato il manipolo sonicflex (Kavo) con punte da chirurgia sonosurgery (Komet) ideate dal dott. Agabiti proprio a questo scopo. Queste punte hanno la caratteristica di avere un taglio molto sottile (0,2 mm) ed efficace anche in presenza di osso corticale.

Inoltre non essendo rotanti non ledono i tessuti molli permettendo di lavorare in assoluta sicurezza.

Sotto abbondante irrigazione viene praticata una incisione ossea in centro cresta e due incisioni verticali bisellate a 45° con gli appositi inserti (Figg. 3,4,10,18). L'utilizzo di questa strumentazione è assolutamente atraumatica e sostituisce strumenti

da taglio manuali meno efficaci in mandibola e meno controllabili. Per distrarre il lembo si utilizza uno scalpello dritto che viene inserito all'interno del taglio in cresta e con graduale movimento vestibololinguale, sfruttando l'elasticità dell'osso tagliato, si allarga la parte coronale della cresta (Fig. 19).

Si utilizzano quindi degli espansori manuali in serie progressiva con diametro crescente Widener (GEASS® S.r.l., Pozzuolo del Friuli - Udine) (Fig. 11).

Questi presentano un disegno con delle spire tali da espandere in maniera progressiva la cresta ossea e vengono inseriti con una chiave a cricchetto manuale in modo da ottenere una espansione progressiva e controllata.

Hanno il vantaggio rispetto agli osteotomi o agli scalpelli da osso di essere meno traumatici in quanto non prevedono l'utilizzo del percussore.

Ottenuto l'allargamento desiderato si effettua la preparazione del sito implantare con i tradizionali passaggi chirurgici utilizzando le frese calibrate della casa (Figg. 12,20).

Il sistema implantare utilizzato è way® (GEASS® S.r.l., Pozzuolo del Friuli - Udine) di tipo bifasico con superficie Synthegra® realizzata al laser. Questo tipo di superficie ha la caratteristica di avere una microtopografia estremamente regolare e omogenea che favorisce l'adesione e la crescita osteoblastica. Dal punto di vista della macrostruttura l'impianto è conico, presenta una microfilettatura al collo e una parte liscia orizzontale per lo switching platform.

L'espansione della cresta ci ha permesso di inserire in tutti i casi impianti di diametro 5,5 mm, laddove originariamente la cresta ossea residua era di circa 5 mm e, di lunghezza 10 mm. La possibilità di inserire nella zona dei molari impianti di largo diametro presenta numerosi vantaggi clinici (migliore profilo di emergenza, facilità di igiene) e biomeccanici (distribuzione del carico) oltre ad aumentare la superficie di osteintegrazione a parità di lunghezza dell'impianto.

Viene applicata immediatamente una vite di guarigione alta 3 mm con lo scopo di realizzare un'unica fase chirurgica e impedire al lembo di risalire verso il centro della cresta (Figg. 5,13,21).

La sutura viene effettuata con filo 5,0 non riassorbibile con due punti a materassaio verticale con ancoraggio al periostio per posizionare vestibolarmente la parte 8 cheratinizzata del lembo e punti staccati semplici sulle incisioni verticali.

I pazienti vengono controllati dopo 10gg. per la rimozione della sutura.

Dopo 3 mesi si può procedere con la fase protesica e l'applicazione delle corone oro-ceramica (Figg. 7,8,14,15,23).

Discussione

In questi case report viene applicata una tecnica di espansione di cresta alveolare che permette di ampliare creste atrofiche mandibolari con contestuale inserimento implantare e relativo trattamento dei tessuti molli.

Con questa procedura si riducono notevolmente i tempi della terapia e si riducono il numero di interventi e l'invasività della stessa.

La preparazione del lembo osseo con il sonosurgery è molto meno traumatica rispetto all'utilizzo di strumentazione rotante e/o strumenti come scalpelli e taglienti usati con il percussore.

Il lembo a spessore parziale facilita la gestione del lembo osseo che rimane sempre con il periostio adeso. Inoltre, la possibilità di aumentare la quota di gengiva cheratinizzata già in prima fase chirurgica, permette ai tessuti molli tempi di guarigione simili a quelli dei tessuti duri consentendo la maggiore maturazione del solco perimplantare e stabilità dell'attacco epiteliale durante le manovre di protesizzazione. 14-17

Conclusioni

La tecnica si è rivelata molto valida e permette un restauro completo di tutte le componenti anatomiche: corona dentaria, gengiva cheratinizzata, osso alveolare in un solo tempo chirurgico. La possibilità di utilizzare strumentazione sonica ed espansori manuali permette di trattare zone, quali settori posteriori mandibolari, altrimenti difficili da trattare con questa tecnica. Le indicazioni sono atrofie orizzontali con mantenimento dell'altezza della cresta ossea.

Gli impianti utilizzati di forma conica e con switch-platform risultano particolarmente adatti all'esecuzione della tecnica favorendo essi stessi l'espansione della cresta ossea nel momento dell' inserimento e garantendo la formazione di un ottimale sigillo mucoso dopo il trattamento dei tessuti gengivali.

Tutti i casi eseguiti sono stati protesizzati con successo e sono stati ottenuti gli obiettivi che ci eravamo preposti.

La procedura si è rivelata quindi valida e può essere considerata una opportunità terapeutica per il ripristino dei tessuti di sostegno duri e molli contestuale all'inserimento implantare.

Bibliografia

1. Cawood JI, Howell RA. Reconstructive preprosthetic surgery. Anatomical considerations. Int J Oral Maxillofac Surg 1991;20:75-82.
2. Eufinger H, Gellrich NC, Sandmann D, Dieckmann J. Descriptive and metric classification of jaw atrophy. An evaluation of 104 mandibles and 96 maxillae of dried skulls. Int J Oral Maxillofac Surg 1997;26:23-28.
3. Misch CE, Judy KWM. Classification of partially edentulous arches for implant dentistry. Int J oral Implantol 1987;4:7-13.
4. Schropp L, Wenzel A, Kostopoulus L, Karring T. Bone healing and soft tissue contour changes following single-tooth extraction: a clinical and radiographic 12-month prospective study. Int J Periodontiocs Restorative Dent 2003;23:313-323.
5. Studer S, Naef R, Scharer P. Adjustament of localized alveolar ridge defects by soft tissue transplantation to improve mucogengival esthetics: a proposal of clinical classification and an evaluation of procedures. Quintessence Int 1997;28:785-805.
6. Langer B, Langer L, Hermann I, Joeneus L. The wide fixture: a solution for special bone situation and a rescue for the compromised implant. Part 1 Int J Oral Maxillofac Implants 1993;8:400-408.
7. Levine R, Ganeles J, Jaffin RA, ClemIII DS, Beagle JR, Keller GW. Multicenter retrospective analysis of wideneck dental implants for single molar replacement. Int J Oral Maxillofac Implants 2007;22:736-742.
8. Buser D, Bragger U, Lang NP, Nyman S. Regeneration and enlargement of jaw bone using guided tissue regeneration. Clin Oral Implants Res 1990;1:22-32.
9. Seibert JS. Reconstruction of deformed, partially edentulous ridge, using full thickness onlay graft. Part I. Technique and wound healing. Compend Contin Educ Dent 1983;4:437-453.
10. Nevins M, Melloning JT, Clem DS, Reiser GM, Bused DA. Implants in regenerated bone: long-term survival. Int J Periodontics Restorative Dent 1998;18:22-32.
11. Scipioni A, Bruschi GB, Calesini G. The edentulous ridge expansion technique: a five-year study. Int J Periodontics Restorative Dent 1994;14:451-459.
12. Allen EP, Gainza CS, Farthing GG, Newbold DA. Improved technique for localized ridge augmentation. A report of 21 cases. J Periodontol 1985;56:195-199.
13. Scipioni A, Bruschi GB, Calesini G, Bruschi E, De Martino C. Bone regeneration in the edentulous ridge expantion technique: histologic and ultrastructural study of 20 clinical cases. Int J Periodontics Restorative Dent 1999;19:269-277.
14. Sclar AG. Tessuti molli e considerazioni estetiche nella terapia implantologia. Quintessenze Publishing Co. Inc. Carol Stream, 2003.
15. Weber HP, Buser D, Donath K et al. Comparison of healed tissue adjacent to submerged and non-submerged unloaded titanium dental implants. A histometric study in beagle dog. Clin Oral Implants Res 1996;7:11-19 16. Abrahamsson I, Berglundh T, Glantz PO, Lindhe J. The mucosal attachment at different abutments. An experimental study in dogs. J Clin Periodontol 1998;25:721-727.
17. Cochran DL, Hermann JS, Schenk RK, Higginbottom FL, Buder D. Biologic width around titanium implants. A histometric analysis of the implanto-gingival junction around unloaded and loaded non submerged implants in the canine mandible. J periodontal 1997;68:186-198.
18. Wennstrom J, Bengazi F, Lekholm U. The influence of the masticatory mucosa on the peri-implant soft tissue condition. Clin Oral Implants Res 1994;5:1-8.

The anatomy restoration of alveolar ridge is a primary prerequisite for a correct implant-prosthetic rehabilitation. This is not only to offer the opportunity to apply implants at appropriate dimensions, but also to rebuild the supporting tissues of prosthetic crown, including an appropriate quota of keratinized gingiva, to guarantee a correct emergency profile and an easier-to-maintain hygienic health. There are several ways to regenerate and restore appropriate tissue volumes at such objectives. The horizontal expansion

technique, named in literature by several authors as expansion technique of upper maxilla, has today new applications and indications thanks to the latest sonic and ultrasonic instrumentation.

This article shows clinical cases of bony ridge expansion using a sonic instrument and manual bone expanders in case of mandibular monoedentulia with the simultaneous recovery of gingival tissue.

Key Words: *Ridge expansion, Sonosurgery, Monoedentulia.*