Pierluigi Pelagalli

Classificazione dei siti implantari e relative indicazioni terapeutiche

Pierluigi Pelagalli
Libero professionista, Roma.

Corrispondenza:
Pierluigi Pelagalli
Via M. Menghini, 45
00179 Roma
Tel. 067853766
mydoc@studiopelagalli.it

PAROLE CHIAVE: Classificazione, Cresta ossea, Gengiva cheratinizzata, Chirurgia miniinvasiva.

In seguito ad estrazione dentaria, traumi, difetti congeniti e malattia parodontale, la cresta alveolare subisce delle mutazioni con le quali ci dobbiamo confrontare per poter programmare l'intervento di inserimento di impianti dentali di adeguate dimensioni e nella corretta posizione protesica.
In passato sono state proposte diverse classificazioni delle creste alveolari edentule, talune con la finalità di descrivere le modalità del riassorbimento dell'osso alveolare, altre con lo scopo di precisare la tipologia dei difetti esitati, nella compagine ossea.
Obiettivo della moderna implantologia è quello di ricostruire gli elementi dentali persi e l'insieme dei tessuti duri e molli di supporto al fine di ripristinare in maniera completa la funzione, l'estetica e l'omeostasi complessiva del cavo orale oltre che favorirne il mantenimento.
In questo lavoro proponiamo una classificazione che esamina i siti implantari sia per la presenza di tessuti molli adeguati, in particolare gengiva cheratinizzata, sia per le caratteristiche della cresta ossea. Viene suggerito quindi un orientamento terapeutico nel trattare le diverse situazioni che mira al completo ripristino dei tessuti persi, scegliendo le tecniche chirurgiche più attuali che permettono di rendere meno invasive le procedure implantari e permettono di ridurre il numero di interventi per ciascuna riabilitazione.

INTRODUZIONE

La presenza di un sufficiente volume di osso alveolare e di gengiva cheratinizzata, è essenziale per ottenere una riabilitazione implantoprotesica ideale dal punto di vista funzionale ed estetico.
In seguito ad estrazione dentaria, traumi, anomalie congenite, ci possiamo invece trovare di fronte ad alterazioni di queste strutture che condizionano la pianificazione dell'inserimento implantare.
Le modifiche che la cresta alveolare subisce in seguito alla perdita di elementi dentari sono state descritte da diversi Autori. Atwood[1] ha descritto le diverse fasi del riassorbimento della cresta alveolare dividendole in sei stadi, dal riassorbimento iniziale al riassorbimento grave, osservando come vi sia dapprima una riduzione dello spessore e successivamente una riduzione dell'altezza del processo alveolare. Fallschussel[2] distingue 5 classi di riassorbimento per il mascellare edentulo:

- cresta moderatamente ampia e rilevata;
- cresta sottile e rilevata;
- cresta molto affilata e rilevata;
- cresta ampiamente ridotta in altezza;
- cresta estremamente atrofica e piatta

Altri Autori hanno osservato come il riassorbimento del processo alveolare dopo estrazione dentaria nella mascella o nella mandibola sia significativamente maggiore dal lato vestibolare rispetto a quello orale[3] e come la riduzione di ampiezza della cresta alveolare mascellare sia maggiore del riassorbimento in altezza.
Schropp e Coll. in uno studio prospettico a 12 mesi hanno valutato i mutamenti dell'osso e dei tessuti molli dopo estrazione di denti singoli. Per quanto riguarda l'ampiezza della cresta, hanno riscontrato una riduzione del 50% circa del volume osseo in un anno, due terzi della quale avvenuti durante i primi 3 mesi di guarigione[4].
Al pari delle modifiche della cresta ossea, durante le fasi di guarigione, si determina una contrazione dei tessuti molli verso il centro della cresta, con uno spostamento coronale della linea mucogengivale e risultante riduzione della quantità

di gengiva aderente. La perdita massima di contorno dei tessuti avviene nel primo mese dopo l'estrazione dentaria[5].
Esiste quindi una sequenza ben delineata nelle modifiche che avvengono dopo un'estrazione dentaria. Si ha uno spostamento della linea mucogengivale verso il centro cresta per la contrazione dei tessuti tendente a chiudere l'alveolo post-estrattivo, seguito da un riassorbimento dell'osso alveolare che si manifesta dapprima come perdita di spessore, soprattutto dal lato vestibolare, e successivamente come perdita di altezza.
Bisogna inoltre considerare come il riassorbimento dei processi alveolari non sia uniforme. Mentre nel mascellare superiore il riassorbimento avviene dall'esterno verso l'interno (centripeto), nella mandibola l'assorbimento della cresta alveolare avviene dall'interno verso l'esterno (centrifugo). Aumentando l'atrofia del processo alveolare si crea quindi tra le due arcate una maggiore divergenza. Nella regione laterale vi sono quindi, per lo più, rapporti intermascellari a morso crociato o di tipo progenico. Ne consegue che, inserendo gli impianti in questa situazione, le forze di carico risultanti dalla funzione masticatoria, risultano eccentriche rispetto al diametro implantare generando bracci di leva sfavorevoli[6,7].

CLASSIFICAZIONE DEI DIFETTI DELLA CRESTA

La necessità del ripristino dei tessuti persi, ai fini di una riabilitazione con impianti, ha imposto un'attenta valutazione della conformazione e delle caratteristiche della cresta alveolare residua, soprattutto in relazione a una identificazione dei protocolli chirurgici idonei per ciascuna tipologia di difetto.
Sono stati proposti diversi sistemi di classificazione delle alterazioni della cresta alveolare edentula.
Cawood e Howell[8] hanno proposto una prima classificazione.
Lekholm e Zarb[9] hanno invece suddiviso il riassorbimento osseo in 5 stadi a seconda della gravità.
La classificazione di Judy e Misch[10] descrive 4 divisioni di osso disponibile, con opzioni terapeutiche basate sulla quantità, l'altezza, l'ampiezza di osso disponibile e la sua angolazione.
Seibert nel 1983 ha proposto una sua classificazione che è ad oggi tra le più utilizzate. In questa: i difetti di I Classe si identificano in un riassorbimento vestibolo-linguale di tessuto con dimensioni apico-coronali normali della cresta; i difetti di II Classe sono quelli con riassorbimento apico-coronale di tessuto e dimensioni normali della cresta vestibolo-linguale; i difetti di III Classe rappresentano una combinazione di carenze sia di ampiezza che di altezza. Questa classificazione non riguarda specificatamente l'implantologia, ma considera genericamente le zone edentule nella prospettiva di ricostruzioni protesiche tradizionali.
Più recentemente Wang[11] ha proposto una modifica della classificazione di Seibert[12,13], inserendo delle sottoclassi relative all'ampiezza dei difetti ossei, denominata HVC (Horizontal, Vertical, Combined). Anche in questo caso vengono trattati diversamente i tessuti molli e duri a seconda che si tratti di protesi fissa tradizionale o di impianti.
I sistemi di classificazione, oltre a uno scopo descrittivo, possono dare delle indicazioni e stabilire delle linee guida per il trattamento delle specifiche situazioni cliniche descritte. Si possono riscontrare tuttavia alcune limitazioni che restringono la loro applicabilità nella prassi clinica quotidiana.
Spesso vengono considerati requisiti minimi, per l'inserimento di impianti, dimensioni della cresta ossea pari a 5 mm di spessore e 7-10 mm di altezza[9,39]. Questo unicamente in relazione alle percentuali di successo riportate in Letteratura, che descrivono fallimenti maggiori per impianti più corti[14,15]. Il volume della cresta non viene relazionato al tipo di elemento dentale da sostituire, e quindi alla sua biomeccanica, al suo profilo d'emergenza e all'architettura dei tessuti periimplantari. Fattori che oggi riteniamo primari per il successo e il mantenimento a lungo termine delle nostre riabilitazioni.
Inoltre i protocolli chirurgici suggeriti non considerano la possibilità di trattamento dei tessuti molli contestualmente all'inserimento degli impianti.
L'evoluzione delle tecniche e della strumentazione, nonché l'ulteriore diffondersi di esami radiografici tridimensionali, hanno ampliato il ventaglio delle soluzioni chirurgiche, mirando soprattutto a ridurre l'invasività delle procedure e includere quindi tecniche come il flapless, l'impianto post-estrattivo immediato, la chirurgia ossea con strumentazione ultrasonica o subsonica, i lembi a spessore parziale.
Questo quadro ci ha portato a concepire una nuova classificazione dei siti implantari, con relative indicazioni sull'approccio chirurgico, che tenga conto dal punto di vista descrittivo delle caratteristiche dei tessuti duri e molli, mentre dal punto di vista chirurgico suggerisca le tecniche che, in maniera meno invasiva, consentano l'inserimento degli impianti nella loro posizione ideale, contestualmente al completo ripristino della morfologia delle strutture e dei tessuti periimplantari.

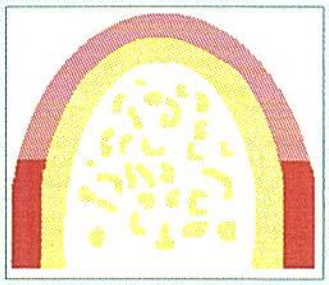

Disegno 1 Classe A: cresta ossea e tessuti molli ben mantenuti. In rosa la gengiva cheratinizzata, in rosso la mucosa alveolare.

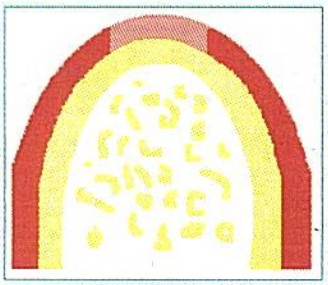

Disegno 2 Classe B: riduzione della banda di gengiva cheratinizzata, minima o nulla riduzione della cresta alveolare.

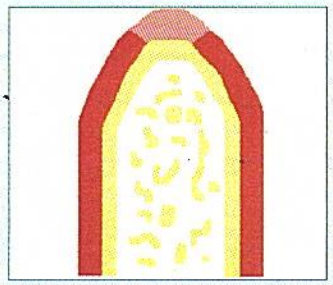

Disegno 3 Classe C: riduzione della banda di gengiva cheratinizzata, riduzione della cresta alveolare in senso orizzontale.

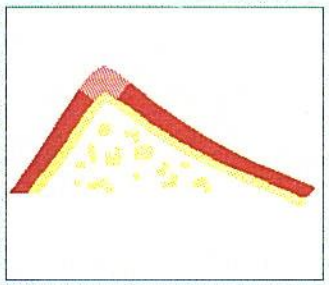

Disegno 4 Classe D: grave atrofia ossea orizzontale e/o verticale.

LA CLASSIFICAZIONE A - B - C - D

Questa classificazione definisce le alterazioni dei tessuti duri e molli della cresta edentula in sequenza secondo i pattern di riassorbimento osservati dalla perdita dell'elemento dentario in poi. Vengono considerate condizioni ideali, e quindi eventualmente da ripristinare, quelle che consentono di poter inserire un impianto nella corretta posizione protesica e di dimensioni (diametro e lunghezza) adeguate in rapporto all'elemento dentario da sostituire in modo che tutto il diametro dell'impianto a livello del collo sia circondato da una banda di almeno 3 mm di gengiva cheratinizzata e il corpo dell'impianto sia completamente circondato da tessuto osseo.

Specie in zone molari riteniamo molto utile l'utilizzo di impianti di diametro largo[16,17] al fine di costruire un profilo di emergenza che favorisca la detersione naturale e l'igiene, piuttosto che per princìpi biomeccanici. In relazione a queste premesse abbiamo individuato 4 classi:

- **CLASSE A** - adeguata banda di gengiva cheratinizzata – sufficiente volume osseo.
- **CLASSE B** – insufficiente gengiva cheratinizzata – sufficiente volume osseo.
- **CLASSE C** – insufficiente gengiva cheratinizzata – ridotta larghezza della cresta ossea.
- **CLASSE D** – deficit osseo verticale o combinato e/o inserimento differito degli impianti.

Nella Classe A (Fig. 1) abbiamo normo rappresentate entrambe le componenti, gengiva e osso, in maniera da poter inserire un impianto nella corretta posizione protesica e con dimensioni (diametro e lunghezza) adeguate in rapporto all'elemento dentario da sostituire. Tutto il diametro dell'impianto a livello del collo si presenta così circondato da una banda di almeno 3 mm di gengiva cheratinizzata, con il corpo dell'impianto completamente circondato da tessuto osseo.

In questa situazione clinica si possono utilizzare tutte le opzioni chirurgiche: impianto sommerso, impianto transmucoso, impianto transmucoso inserito senza effettuare lembo chirurgico.

L'opzione preferita, laddove le indagini diagnostiche ne accertino la possibilità, è quella dell'impianto transmucoso inserito senza lembo chirurgico, per ridurre al massimo il livello di invasività dell'intervento favorendo la migliore guarigione. Infatti la possibilità di non eseguire un lembo chirurgico comporta indiscutibili vantaggi al processo di guarigione e alla stabilità dei tessuti duri e molli perimplantari[18-20] (Figg. 1, 3).

L'alveolo post-estrattivo integro (osso e gengiva) si può includere in Classe A con l'indicazione di inserimento immediato dell'impianto.

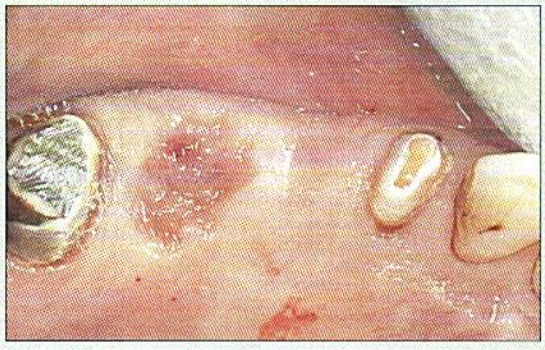

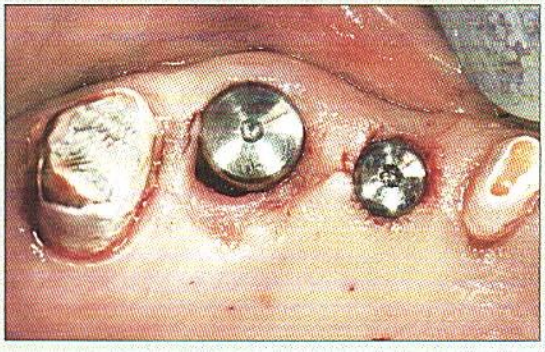

Fig. 1 Classe A: sono ben rappresentati gengiva cheratinizzata e tessuto osseo.
Fig. 2 Classe A: inserimento implantare senza lembo chirurgico. Impianti di dimensioni adeguate rispetto agli elementi da sostituire. Applicate le viti di guarigione in prima fase chirurgica.

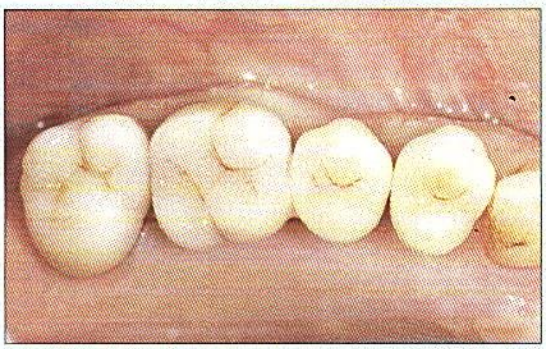

Fig. 3 Classe A: foto finale; sono rispettate le dimensioni delle corone ed il profilo d'emergenza.

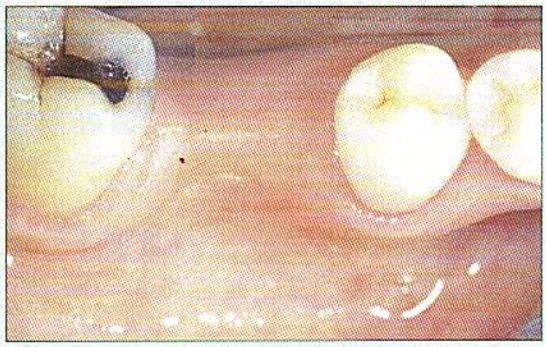

Fig. 4 Classe B: diminuzione della banda di gengiva cheratinizzata con spostamento della linea mucogengivale verso il centro della cresta, buona conservazione della cresta ossea.

In zona estetica, se l'impianto raggiunge un grado di stabilità iniziale che lo consente, è suggerita l'applicazione di un provvisorio fisso su impianti, che oltre a dare al paziente comfort immediato, permette una guarigione dei tessuti molli "guidata" che consente di arrivare all'impronta per la corona definitiva con i tessuti già modellati anche dal punto di vista estetico.

Nella Classe B (Fig. 2) la cresta ossea è ben conservata e non richiede alcun incremento al fine di inserire un impianto di dimensioni adeguate e nella corretta posizione protesica, mentre non è presente un'adeguata banda di gengiva cheratinizzata. L'importanza della gengiva intorno agli impianti è stata ribadita da diversi autori[21-25]. Questa assicura maggiore stabilità del sigillo periimplantare, impedisce il fenomeno dell'intrappolamento del cibo all'interno del solco periimplantare e consente una migliore esecuzione delle manovre di igiene. L'altezza della gengiva cheratinizzata deve essere almeno di 3 mm.

In questa situazione l'indicazione terapeutica è quella di eseguire un lembo a spessore parziale con incisione linguale/palatale, per riposizionare la gengiva cheratinizzata residua presente al centro o lingualmente alla cresta dal lato vestibolare. Il lembo deve essere suturato al periostio vestibolare per assicurare un valido ancoraggio e l'immobilità dello stesso. Si suggerisce quindi l'utilizzo di un impianto transmucoso[26] con collo liscio di almeno 2 mm o di un impianto sommerso ma con vite di guarigione applicata contestualmente, in modo da bloccare l'eventuale tendenza del lembo a risalire verso il centro cresta.

Questa tecnica permette di trattare i tessuti molli contestualmente all'inserimento degli impianti in un solo intervento (Figg. 4-7).

Oltre a questo Sclar[27] descrive vantaggi biologici della tecnica non sommersa quali:

- fornisce un tempo sufficiente all'integrazione dei tessuti molli;
- minor numero di interventi, migliore circolazione sanguigna, minore contrazione dei tessuti;
- rispetto dell'ampiezza biologica durante le fasi di protesizzazione (impianto transmucoso);
- maggiore stabilità dei tessuti periimplantari (duri e molli) anche postcarico.

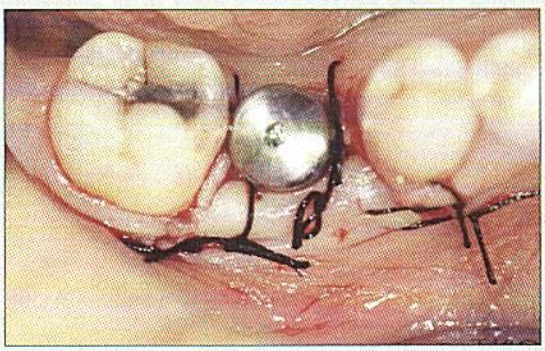

Fig. 5 Classe B: inserimento di un impianto di largo diametro con lembo a spessore parziale e riposizionamento di gengiva cheratinizzata dal lato vestibolare ed inserimento vite di guarigione.

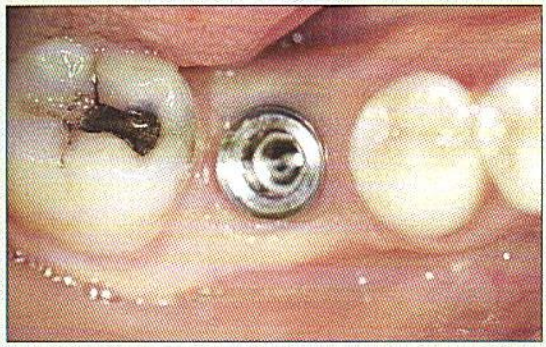

Fig. 6 Classe B: guarigione a 3 mesi con ripristino di gengiva cheratinizzata.

Fig. 7 Classe B: applicazione della corona protesica con corretto profilo d'emergenza.

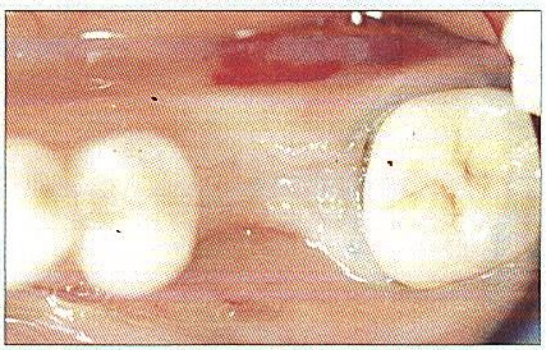

Fig. 8 Classe C: deficit di gengiva cheratinizzata con spostamento della linea mucogengivale verso il centro della cresta e diminuzione dello spessore della cresta ossea.

Figg. 9a,b Classe C: preparazione del sito impiantare con lembo a spessore parziale per il trattamento del deficit di gengiva cheratinizzata ed ampliamento della cresta con strumentazione meccanica per inserire un impianto di dimensioni adeguate.

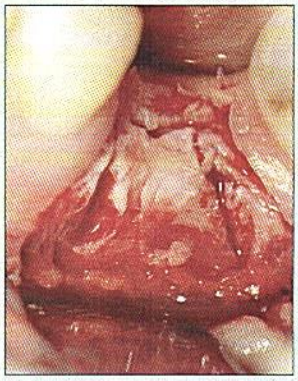

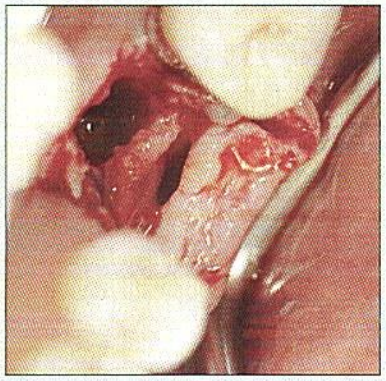

La mancanza di una adeguata banda di gengiva cheratinizzata è una controindicazione all'impianto post-estrattivo immediato.

Nella Classe C (Fig. 3) vi sono alterazioni morfologiche che riguardano sia la gengiva cheratinizzata che la cresta ossea che, secondo i pattern di riassorbimento postestrattivo, si assottiglia soprattutto nella parte vestibolare. Anche la linea mucogengivale si porta verso il centro della cresta con conseguente diminuzione della quantità di gengiva cheratinizzata vestibolare.

L'intervento d'elezione in queste situazioni cliniche è l'espansione di cresta (split-crest), descritto da diversi Autori quali Allen[28], Summers[29,30], Sethi[31], Bruschi e Scipioni[32-34]. Secondo la tecnica suggerita da questi ultimi lo split crest può essere eseguito anche con un lembo a spessore parziale, in modo da riposizionare vestibolarmente la gengiva cheratinizzata e aumentarne l'ampiezza. Questa tecnica garantisce, inoltre, la presenza del periostio sul lembo osseo distratto, diminuendo il rischio di frattura e riducendo il riassorbimento dovuto dall'esposizione dell'osso stesso. Permette quindi di trattare simultaneamente i tessuti duri e molli con incremento di ampiezza della cresta ossea e della gengiva cheratinizzata (Figg. 8-12).

Tra l'altro oggi abbiamo a disposizione diversi dispositivi strumentali[35] (piezosurgery, sonosurgery, espansori meccanici) che rispetto alla procedura con scalpelli ed espansori manuali, rendono l'intervento meno invasivo con la possibilità di trattare anche zone di estensione ridotta (monoedentulia) o zone con osso più rigido quale quello mandibolare. Sia il piezosurgery che il sonosugery garantiscono efficacia e precisione di taglio, con il massimo controllo e sicurezza e il minimo traumatismo e discomfort per il paziente.

Esistono tuttavia situazioni in cui, nonostante il mantenimento dell'altezza della cresta ossea, la forte diminuzione dello spessore non consente una split-crest con contestuale inserimento degli impianti, il cui inserimento viene quindi differito. Queste situazioni possono essere anche incluse in Classe D proprio per la impossibilità di inserimento contestuale degli impianti. In questi casi sono indicati anche veneer graft. Tra l'altro in regione mascellare anteriore la cresta ossea residua assume una inclinazione tale da rendere sfavorevole l'inserimento di impianti, situazione per cui in questi casi sono maggiormente indicati aumenti di cresta attraverso tecniche di innesti a blocco vestibolari, che ci permettono l'inserimento degli impianti secondo un asse protesico più corretto.

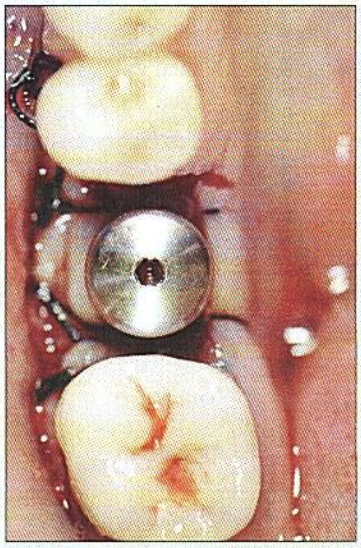

Fig. 10 Classe C: impianto inserito con vite di guarigione.

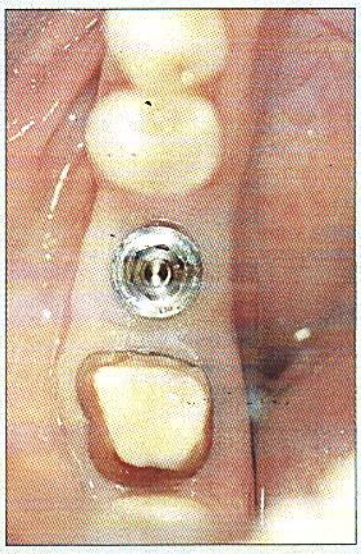

Fig. 11 Classe C: guarigione a 3 mesi, notare l'ampliamento dei tessuti circostanti l'impianto.

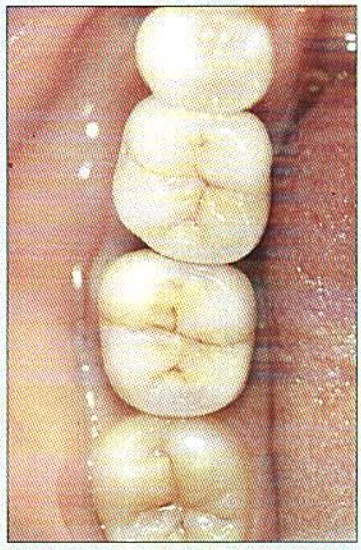

Fig. 12 Classe C: riabilitazione completata.

Più in generale nella Classe C includiamo difetti ossei orizzontali che possono essere corretti con il simultaneo inserimento degli impianti. "C" quindi sta anche per "contestuale".

Nella Classe D (Fig. 4) il volume osseo è diminuito sia in altezza che in larghezza in modo tale da non poter inserire gli impianti secondo i criteri sopracitati. Generalmente queste situazioni vanno trattate in maniera differita rispetto all'inserimento degli impianti. Quindi si procederà con le tecniche di incremento osseo (innesti onlay, a "sandwich", o GBR con membrane rinforzate in titanio) descritte da diversi Autori[36-41]. In un secondo tempo si valuterà, a seconda della guarigione ottenuta, la tipologia del sito da trattare, che rientrerà tra i precedenti descritti con conseguente indicazione terapeutica.

Di notevole interesse, è la tecnica 3D block del dott. M. Jacotti: dall'elaborazione 3D dei dati TC dei mascellari è possibile ottenere modelli tridimensionali in materiale plastico termo resistente. Questi prototipi dell'anatomia ossea del paziente vengono imbustati e sterilizzati e quindi utilizzati per la modellazione di alloinnesti di osso deidratato (Puros). Terminato il lavoro, i modelli con gli innesti vengono riposti in busta sterile che sarà riaperta solo quando verrà visto il paziente per la vera fase chirurgica. Questa tecnica consente di ridurre drasticamente i tempi chirurgici in quanto l'intervento sul paziente prevede l'applicazione dell'innesto già modellato e la gestione del lembo[42,43].

La Classe D intende quindi inserimento "differito" degli impianti e include tutte le situazioni in cui è preferibile posporre l'inserimento implantare a rigenerazione avvenuta.

DISCUSSIONE

Le recenti acquisizioni in implantologia orale, il miglioramento delle tecniche di indagine diagnostica e delle tecniche chirurgiche, i nuovi tipi di strumentazione meccanica, hanno portato a concepire protocolli chirurgici che mirano a un ripristino morfofunzionale dell'elemento dentale, dell'insieme dei tessuti periimplantari, per ripristinare una corretta architettura e per semplificare le procedure stesse, diminuendo il numero di interventi e quindi il disagio per i pazienti.

In questo studio viene proposta una classificazione dei siti, dove andranno inseriti gli impianti, che tiene conto dell'insieme dei tessuti duri e molli e della possibilità di trattarli contestualmente all'inserimento implantare.

Nella Classe A, oggi si utilizza la chirurgia flapless e se le indagini diagnostiche preoperatorie non rilevano fattori di rischio chirurgico non c'è alcun motivo per incidere un lembo e/o utilizzare una tecnica sommersa.

Così come, in presenza di adeguato volume osseo, il management dei tessuti molli, per il ripristino o incremento di gengiva cheratinizzata, può essere fatto contestualmente all'inserimento implantare in modo che a osteointegrazione avvenuta i tessuti molli siano a loro volta integrati for-

nendo un sigillo stabile. Si riducono così i tempi della terapia, diminuisce il numero di interventi, si offre più tempo ai tessuti per guarire.
Con la stessa filosofia si possono affrontare anche i difetti volumetrici dell'osso. In caso di diminuzione dello spessore osseo, oggi, grazie a strumentazione meccanica quale il piezosurgery ma anche il surgery e gli espansori meccanici che si montano su manipolo, l'intervento di espansione orizzontale di cresta descritto da diversi Autori quali Allen, Summers, Bruschi e Scipioni, e modificato con l'utilizzo di questi nuovi presidi, è considerato l'intervento d'elezione. Questa tecnica, rispetto agli innesti onlay, risulta maggiormente predicibile e permette l'inserimento contestuale degli impianti riducendo i tempi della riabilitazione.
Anche in questo caso abbiamo scelto come prima opzione terapeutica una tecnica che permette di ridurre i tempi della terapia, il numero di interventi e di conseguenza il discomfort per il paziente.
Nei casi di maggiore riassorbimento della cresta, con diminuzione anche dell'altezza, si dovrà ricorrere a tecniche rigenerative e incrementali. In questi casi è preferibile differire l'inserimento degli impianti per ridurre la percentuale di rischio di complicanze. Una volta ottenuta la guarigione il sito verrà trattato secondo la propria nuova conformazione, generalmente una Classe B in quanto i tessuti molli sono stati utilizzati per la copertura dell'innesto e i tessuti duri ripristinati, e quindi si procederà secondo i protocolli suggeriti precedentemente. Anche con questa scelta si ottiene comunque un numero minimo di interventi[2], senza rischiare l'inserimento contestuale degli impianti alla tecnica rigenerativa che statisticamente risulta più rischiosa.

CONCLUSIONI

Nella nostra pratica clinica abbiamo riscontrato l'esigenza di concepire la riabilitazione implantoprotesica come un ripristino completo dei tessuti. Quindi non solo la corona dentaria, ma anche i tessuti gengivali e ossei. Essi svolgono, infatti, un'importante funzione di sostegno e con la loro architettura contribuiscono al mantenimento dell'omeostasi dell'ambiente orale favorendo la detersione naturale e le manovre di igiene. Si va così incontro all'esigenza dei pazienti di ridurre i tempi della terapia e il disagio spesso dovuto al numero di interventi, necessari per l'ottenimento di un buon risultato clinico, e all'invasività degli stessi.
Inoltre riteniamo che una classificazione non solo accademica, ma con precise indicazioni cliniche, possa essere un importante strumento di comunicazione tra colleghi, verso il personale di studio addetto alla preparazione dello strumentario e verso i pazienti ai quali dobbiamo anticipare la tipologia di intervento da effettuare e il decorso post-operatorio conseguente.

BIBLIOGRAFIA

1. Atwood DA. Reduction of residual ridges: A major disease entity. J prosthet Dent 1971;26:266-279.
2. Atwood DA, Coy WA. Clinical, cephalometric, and densitometric study of reduction of the residual ridges. J prosthet Dent 1971;26:280-295.
3. Pietrokovsky J, Massler M. Alveolar ridge resorption following tooth extraction. J Prosthet Dent 1967; 17:21-27).
4. Schropp L, Wenzel A, Kostopoulos L, Karring T. Bone healing and soft tissue contour changes following single-tooth extraction: A clinical and radiographic 12-months prospective study. Int J Perio Rest Dent 2003;23:313-3236.
5. Lam RV. Contour changes of the alveolar processes following extractions J. Prosthet Dent 1960;10:25-32.
6. Renouard F, Rangert B. Risk Factors in Implant Dentistry 1999 Quintessence Publishing Co, Inc.
7. Rangert B. in Palacci P. Optimal Implant Positioning and Soft Tissue Management for the Branemark System 1995 Quintessence Publishing Co, Inc.
8. Cawood JJ, Howell RA. A classification of the edentulous jaws classes I to VI. Int J Oral Maxillofac. Surg 1988;17:232-279.
9. Lekholm U, Zarb G. Patient selection and preparation. In: Branemark P-I (ed) Tissue-Integrated Prostheses: Osseointegration in Clinical Dentistry. Chicago: Quintessence, 1985:199-209.
10. Misch CE, Judy KW. Classification of partially edentulous arches for implant dentistry. Int J oral Implantol 1987;4:7-13.
11. Wang HL, Al-Shammari K. Classificazione HCV di difetti della cresta: una classificazione ad orientamento terapeutico. Int J Periodontics restorative Dent 2002;22:335-343.
12. Seibert JS. Reconstruction of deformed, partially edentulous ridges, using full thickness onlay grafts. Part 1. Technique and wound healig. Compend Contin Educ Dent 1983;4:437-453
13. Seibert JS. Reconstruction of deformed, partially edentulous ridges, using full thickness onlay grafts. Part II. Prosthetic/periodontal interrelationships. Compend Contin Educ Dent 1983;4:549-562
14. van Steenberghe D, Lekholm U, Bolender C, el al. Applicabilità of osseointegrated implants in the rehabilitation of partila edentulism: A prospective multicenter study on 558 fixtures. Int J Oral Maxillofac Implants 1990;5:272-281.
15. Minsk L, Polson AM, Weinsgold A, et al. Outcome failures of endosseous implants from a clinical training center. Compend Contin Educ Dent 1996;17:848-856.
16. Langer B, Langer L, Herrman I, Jorneus L. The widw fixture: A solution for special bone situations and a rescue for the compromised implant. Part 1 Int J Oral Maxillofac Implants 1993;8:400-408.
17. Levine R, Ganeles J, Jaffin RA, Clemlll DS, Beagle JR, Keller GW. Multicenter retrospective analysis of wide-neck dental implants for single molar replacement. Int J Oral Maxillofac Implants 2007;22:736-742.
18. Dominguez Campelo L, Dominguez Camara JR. Flapless implant surgery: A 10-year clinical retrospective analysis. Int J Oral Maxillofac Implants 2002;17:271-276.

19. Becker W, Goldstein M, Becker BE, Sennerby L. Minimally invasive flapless implant surgery: A prospective multicenter study. Clin Implant Dent Relat Res 2005;7(suppl 1):S111-S120.
20. Cannizzaro G, Leone M, Esposito M. Immediate functional loading of implants placed with flapless surgery in the edentulous maxilla: 1-year follow-up of a single cohort study. Int J Oral maxillofac Implants 2007;22:87-95.
21. Berglundh T, Lindhe J, Ericsson I, Marinell CP, Liljenberg B. Experimental breakdown of the peri-implant and periodontal tissue. A study in the beagle dog. Clin Oral Implants Res 1992;3:9-16.
22. Weber HP, Buser D, Donath K, et al. Comparison of healed tissues adjacent to submerged and non-sumerged unloaded titanium dental implants. A histometric studt in beagle dog. Clin Oral Implants Res 1996;7:11-19.
23. Abrahamsson I, Berglundh T, Glantz PO, Lindhe J. The mucosal attachment at different abutments. An experimental study in dogs. J Clin Periodontol 1998;25:721-727.
24. Cochran DL, Hemman JS, Schenk RK, Higginbottom FL, Buder D. Biologic width around titanium implants. A histometric analysis of the implanto-gingival junction around unloaded and loaded non submerged implants in the canine mandible. J Periodontol 1997;68:186-198.
25. Wennstrom J, Bengazi F, Lekholm U. The influence of the masticatory mucosa on the peri-implant soft tissue condition. Clin OPral Implants Res 1994; 5:1-8.
26. Buser D, Mericske-Stern R, Bernard J, et al. Long-term evaluation of no-submerged ITI implants. Part 1:1-8 year life table analysis of a prospective multi-center study with 2359 implants. Clin Oral Implan Res 1997;8:161-172.
27. Sclar A. Soft Tissue and Esthetic Consideration in Implant Therapy. Quintessence Publishing Co, Inc. Carol Stream, 2003.
28. Allen EP, Gainza CS, Farthing GG, Newbold DA. Improved technique for localized ridge augmentation. A report of 21 cases. J Periodontol 1985;56:195-199.
29. Summers RB. The osteotome technique: Part 2– The ridge expantion osteotomy (REO) procedure. Compend Contin Educ Dent 1994;15:422-436.
30. Summers RB. The osteotome technique: Part 4 – Future site development. Compend Contin Educ Dent 1995; 16:1080-1099.
31. Sethi A, Kaus T. Maxillary ridge expansion with simultaneous implant placement: 5-year study. Int J Oral Maxillofac Implants 2000;15:491-499.
32. Scipioni A, Bruschi GB, Calesini G. the edentulous ridge expansion technique: A five-year study. Int J Periodontics Restorative Dent 1994;14:451-459.
33. Scipioni A, Bruschi GB, Giargia M, Berglundh T, Linde J. Healing at implants with and without primary bone contact. An experimental study in dogs. Clin Oral Implants Res 1997;8:39-47.
34. Bravi F, Bruschi GB, Ferrini F. Uno studio clinico retrospettivo multicentrico decennale di 1715 impianti inseriti con la tecnica di espansione della cresta edentula Int J Periodontics Restorative Dent 2007;27:557-565.
35. Vercellotti T. Piezoelectric surgery in implantology: A case report-A new piezoelectric ridge expansion technique. Int J Periodontics Restorative Dent 2000;20:358-365.
36. Chiapasco M, Abati S, Romeo E, Vogel G. Clinical outcome of autogenous bone blocks or guided bone regeneration with e-PTFE membranes for the reconstruction of narrow edentulous ridges. Clin Oral Implants Res 1999;10:278-288.
37. Pikos MA. Block autografts for localized ridge augmentation: Part 1. The posterior maxilla. Implant Dent 1999;8:279-285.
38. Dahlin C, Linde A, Gottlow J, Nyman S. Healing of bone defects by guided tissue regeneration. Plast reconstr Surg 1988;81:672-676.
39. Misch CE, Dietsh F. Autogenous bone grafts for endosteal implants-Indications and failure Int J Oral Implantol 1991;8:13-20.
40. Simion M, Trisi P, Piattelli A. Vertical ridge augmentation using a membrane technique associated with osseointegrated implants. Int J Periodontics Restorative Dent 1994;14:496-511.
41. Jovanovic S, Nevins M. Bone formation utilizing titanium-renforced barrier membranes. Int J Periodontics Restorative Dent 1995;15:56-69.
42. Jacotti M. Simplified onlay grafting with a 3-dimensional block technique: A technical note Int J Oral Maxillofac Implants 2006;21:635-639.
43. Jacotti M. Innesto di osso deidratato, rialzo di seno e posizionamento di fixture in una seduta con la tecnica 3D Block. Caso clinico.Implantologia 2006; 2:61-72

Pierluigi Pelagalli

Classification of implant sites and related therapeutic indications

KEY WORDS: Classification, Alveolar ridge, Keratinized gengiva, Minimally invasive surgery.

As a consequence of dental extractions, trauma, congenital defects and periodontal disease, the alveolar ridges may suffer modifications we must cope with in order to place implants of the right size and in the correct position.
So far many classifications of edentulous ridges have been proposed, some of them based on the degree of the alveolar bone resorption, some others on the morphology of the residual bone defects. The purpose of modern implantology is to rebuild not only the tooth's root and crown but also the whole hard and soft tissues support to attain the complete restoration of function and aesthetics so as to reach the general homeostasis of the oral cavity and to ease its maintenance.
In this study we suggest a classification of the edentulous ridge based on the change of both hard and soft tissues and especially on the presence of keratinized gengiva and on the shape of the residual bone ridge. On this basis we then suggest a therapeutic approach that, keeping in mind the state of the art in implant surgery, aims to a complete reconstruction of the lost tissues by choosing those surgical techniques that are less invasive and require a reduced number of operations.